Herrn Dr. C. Friedländer
Lane Medical Library

Ueber chronische

Bronchialdrüsen-Affectionen

und ihre Folgen.

Inaugural-Dissertation

der

hohen medicinischen Facultät zu Basel

vorgelegt von

Georg Oekonomides
aus Serres in Macedonien,
d. Z. Assistenzarzt der ophthalm. Klinik zu Basel.

Genehmigt auf Antrag des Herrn Prof. Dr. M. Roth.

Basel.
Druck von Ferd. Riehm.
1882.

Ueber chronische

Bronchialdrüsen-Affectionen

und ihre Folgen.

Inaugural-Dissertation

der

hohen medicinischen Facultät zu Basel

vorgelegt von

Georg Oekonomides
aus Serres in Macedonien,
d. Z. Assistenzarzt der ophthalm. Klinik zu Basel.

Genehmigt auf Antrag des Herrn Prof. Dr. M. Roth.

Basel.
Druck von Ferd. Riehm.
1882.

Seinem hochverehrten Lehrer

Herrn Professor Dr. Moritz Roth

Director des anatomisch-patholog. Instituts zu Basel

in Hochachtung und Dankbarkeit

gewidmet

vom Verfasser.

Einleitung.

Unter den verschiedenen Lymphdrüsengruppen des menschlichen Körpers nehmen die Drüsen des hinteren Mediastinalraumes durch die Häufigkeit und Gefährlichkeit gewisser an ihnen verlaufender Krankheitsprocesse eine besondere Stellung ein. Trotz mehrerer in der neueren Zeit erschienener Arbeiten ist die Kenntniss dieses Gebietes nicht völlig zum wissenschaftlichen Gemeingute geworden; ich bin desshalb gerne auf die Anregung von Herrn. Prof. Roth eingegangen, die bezüglichen Materialien des pathologischen Instituts zu Basel zusammenzustellen und durch eigene Untersuchungen zu vervollständigen, in der Hoffnung damit einen kleinen Beitrag zur Aufhellung dieses interessanten Kapitels der Pathologie zu liefern und spreche hiemit für Ueberlassung der Präparate und für seine freundliche Beihülfe meinen Dank aus.

1. Topographie und Nomenklatur der Drüsen.

Baréty[1]) schickt bei der Besprechung der Lymphdrüsenaffectionen in der Brusthöle eine sehr gute Beschreibung über die Lage der Lymphdrüsen voraus. Er theilt sie in Gruppen ein, von denen folgende drei für uns von Wichtigkeit sind:

a) Die Prætracheo-Bronchialdrüsen liegen jederseits im vorderen obern Abschnitt des stumpfen von der Trachea und dem Hauptbronchus gebildeten Win-

[1]) De l'adénopathie tracheo-bronchique en général, etc. Paris 1875, p. 40—52.

kels. Diese zwei Gruppen haben gewöhnlich eine ovale oder längliche Form. Die linke Gruppe an der Vereinigungsstelle des linken Bronchus mit der Trachea gelegen, grenzt an den Aortenbogen, den Ursprung der Carotis sin., der linken Pulmunalarterie, an den N. recurr., und den linken Rand des Oesophagus. Die rechte stark entwickelte Gruppe ist nach vorn von der Vena cav. sup. und von einem Theil des Arcus aortæ, nach rechts von dem obern Lappen der rechten Lunge, nach links von dem Aortenbogen, dem Trunc. anonym. und dem vorderen äusseren Umfang der Trachea, nach unten von der Art. pulm. und Vena azygos, nach hinten von der Wurzel des rechten Hauptbronchus, der Trachea, dem N. vagus, nach oben von der Art. subclav. und dem N. recurr. begrenzt.

b) Die Gruppe der rechts- und linksseitigen Intertracheo-Bronchial- oder Subbronchialdrüsen besteht aus 10 bis 12 längs dem unteren Rande der Hauptbronchien gelagerten Lymphdrüsen, welche den dreieckigen Raum zwischen den Hauptbronchien und dem hinteren Stamm der Pulmunalvenen einnehmen. Die unter dem rechten Bronchus gelegenen sind im Allgemeinen zahlreicher und grösser als die linksseitigen. Diese Gruppe grenzt nach vorn an den hinteren Theil des Pericardium, nach hinten an die Nervengeflechte der Lungen, den Oesophagus, die Aorta, Ven. azygos und den hinteren Rand beider Lungen.

c) Die Interbronchialdrüsen finden sich in den Theilungswinkeln der Bronchien (bis zu den Theilungen vierter Ordnung; nach Cruveilhier stehen sie in naher Beziehung zu den Aesten der Lungenarterie). Die wichtigsten dieser Drüsen liegen an der ersten Theilung des Hauptbronchus und werden als erste Interbronchialdrüsen bezeichnet.

2. Uebersicht ihrer Krankheiten.

Die Bronchialdrüsen zeigen im Allgemeinen dieselben Formen von Erkrankung und erkranken unter ähnlichen Umständen wie die Lymphdrüsen anderer Körperregionen. Vor allem häufig sind sie, übereinstimmend mit dem Organ aus welchem sie ihre Lymphe beziehen (den Lungen), der Sitz von Fremdkörpern (Anthrakosis etc.) und von scrophulösen Veränderungen (scrophulöses Lymphom).

a) Acute Krankheiten. Die acuten Krankheiten der Lungen und die acuten Infektionskrankheiten werden fast immer von einer mehr oder weniger erheblichen Schwellung (Hyperplasie) der Bronchialdrüsen begleitet. Letztere zeigen sich vergrössert, weich, ihre Kapsel injicirt. Beim Durchschnitt finden sich öfters einzelne punktförmige Extravasate; die Schnittfläche ist von grauröthlicher Farbe, feucht vorquellend, sehr weich (medulläre oder markige Schwellung). Selten steigert sich diese Affektion bis zur Eiterbildung (acuter Mediastinaldrüsenabscess); dafür werde ich einen Beleg unter Nr. 8 mittheilen. Fast immer gehen diese Veränderungen zurück, wenn das primäre Leiden in Heilung übergeht. Es kommt aber unter gewissen Umständen vor, dass die Drüsenerkrankung weiter fortschreitet, trotz der Rückbildung der Primäraffektion. Letzteres ist der Fall bei zur Scrophulose disponirten Individuen; die primäre Lungenerkrankung kann ausheilen, während die Drüsen selbstständig ihren Weg in Verkäsung mit ihren verschiedenen Ausgängen nehmen. So erklären sich wohl die von K. E. Hasse [1]) bekannten Fälle von sogenannter primärer Bronchialphthise. Ganz ähnliche Verhältnisse sieht man sehr prägnant an den Halsdrüsen scrophulöser Individuen, wo leichte Katarrhe der benachbarten Schleim-

[1]) Lehrbuch der path. Anat. I. Bd. p. 466.

häute genügen, um Verkäsung und langwierige Ulcerationen hervorzurufen.

b) Chronische Krankheiten. Von viel grösserer Wichtigkeit als die acuten Erkrankungen der Lymphdrüsen sind die chronischen, weil sie häufiger ernste Folgen nach sich ziehen als die ersteren. Diess gilt nicht nur in Beziehung auf gewisse maligne Neubildungen, Sarcom, Carcinom, die primär oder secundär die Lymphdrüsen dieser Gegend befallen können, es gilt auch für andere, weniger in die Augen fallende, schleichend verlaufende Processe in den Mediastinaldrüsen, die mein besonderes Interesse erregt haben. Wir haben uns folgende zwei Fragen vorgelegt:

1. Worin bestehen die pathologisch-anatomischen Veränderungen dieser chronischen Lymphdrüsenerkrankungen?

2. Welches sind ihre Wirkungen auf die Nachbarschaft?

Ehe wir diese Fragen auf Grundlage unseres Beobachtungsmaterials zu beantworten suchen, scheint es am Platz, einiges Historische über diesen Gegenstand einzuschalten.

3. Historisches.

Die Traktionsdivertikel des Oesophagus werden zuerst anno 1840 von Rokitansky[1]) beschrieben und richtig gedeutet auf Grund der Untersuchung eines Falles. Im Jahre 1841 erwähnt Hasse 5 von ihm beobachtete Fälle, bei welchen die Oesophaguswand narbig eingezogen war durch die Schrumpfung der Lymphdrüsen (L. c., S. 474.). Anno 1851 erschien eine Dissertation von Greiner[2]) unter Dittrich's Leitung, in welcher sowohl die normalen als die pathologischen Lymphdrüsen beschrieben sind; ausserdem betont er, dass das Vorkommen von

[1]) Oesterreich. Jahresbücher 1840. S. 230.

[2]) Die Krankheiten der Bronchialdrüsen. Inaug.-Abhandlung. Erlangen 1861.

Divertikeln nach Dittrich's Erfahrungen häufig sei; das Pigment der Lymphdrüsen lässt er vom Blut und nicht von aussen herstammen. Derjenige aber, der zuerst die Pathologie der Traktionsdivertikel des Oesophagus in kurzen, aber klaren Zügen beschrieben hat, ist Rokitansky,[1]) indem er noch einen weiteren Fall mit tödtlichem Ausgang in der neuen Auflage seines Werkes anführt. Immermann's [2]) Beobachtung Strictur beider Hauptäste der Pulmunalarterien etc. wird weiter unten (p. 41) mitgetheilt. Tiedemann[3]) beschreibt auf Grund von 21 Beobachtungen die Veränderungen der chronisch-entzündlichen Erkrankungen der Lymphdrüsen im Mediastinum, die oft zur Perforation und Divertikelbildung des Oesophagus Veranlassung geben; von den letzteren theilt er 15 Fälle mit. Zenker[4]) hat eine vorzügliche Darstellung von den Erkrankungen der intrathoracischen Lymphdrüsen und zumal ihren Folgen auf Grund von 64 Fällen geliefert. Zahn[5]) veröffentlicht einen Fall von Perforation des Oesophagus in Folge von Abscedirung einer melanotischen Drüse und Durchbruch derselben ins Pericard. Eine sehr sorgfältige, auf 28 Beobachtungen basirte Beschreibung der pigmentirten und verkalkten Lymphdrüsen findet man in der Dissertation von Eternod[6]) in Genf. Dieser Autor sieht als häufigste Ursache der Erkrankungen der erwähnten Drüsen die von aussen herstammende Pigment- und Kalkablagerung in denselben an, indem er auf chemischem Weg C und Si in den melanotischen Drüsen nachweist.

Endlich theilt Schütz[7]) einen Fall mit, wo der Tod eines 55jährigen Individuums durch Perforation der an der Bifurkation der Trachea gelegenen verjauchten Lymphdrüsen in den rechten Hauptbronchus und die Arter. pulm. dext. eintrat. Ausserdem fand sich im mittleren Drittheil des Oesophagus eine frische carcinomatöse Infiltration und daneben ein, faulige Massen (zersetzte Speisen) enthaltendes, nicht perforirtes Divertikel. Nach

---

[1]) Lehrbuch der pathol. Anat. 1861, III. Bd., pag. 127.
[2]) Deutsch. Arch. f. d. klin. Med. Bd. V. p. 235. 1868.
[3]) Deutsch. Arch. f. d. klin. Med. Bd. 16. p. 575. 1875.
[4]) v. Ziemssen's Handb. d. Path. u. Ther. VII. Bd. I. Anhang. Krankh. des Oesophagus, p. 66. 1877.
[5]) Virchow's Arch. Bd. 72. p. 198. 1878.
[6]) Recherches sur les affections chroniques des ganglions trachéo-bronchiques et les suites de ces affections. 1879.
[7]) Beiträge zur path. Anatomie von Klebs in Prag. II. Heft. p. 56. 1880.

diesem Autor soll der jauchige Inhalt des Divertikels auf dem Weg der Lymphbahnen zu Verjauchung der erwähnten Drüsen und consecutiver Perforation des Bronchus und der Lungenarterie Veranlassung gegeben haben.

I. Casuistik.

Nr. 1. S. 5. 1872. vid. Anhang.

Nr. 2. S. 43. 1872. Pierre D. 30 J. Taglöhner.

Phthisis pulm., Bronchitis, tracheitis tuberculosa. — Divertikel des Oesophagus.

Lungen grösstentheils luftleer, käsig infiltrirt, mit zahlreichen erbsen- bis wallnussgrossen glattwandigen und ulcerösen Cavernen durchsetzt. Zahlreiche Geschwüre der Bronchial- und Trachealschleimhaut.

4 cm. unterhalb der Theilung der Trachea zeigt sich auf der inneren Fläche der vorderen Wand des Oesophagus rechts von der Mittellinie eine querovale Oeffnung, deren transversaler Durchmesser 1 cm. beträgt; dieselbe führt zu einem trichterförmigen Sack, der 8 mm. lang und dessen Spitze nach aufwärts gerichtet ist. Der Grund des Sackes bietet in seiner Spitze eine strahlige weisse Narbe; die übrige Schleimhaut ist normal. Von der Spitze des Divertikels geht zum rechten Hauptbronchus ein 2 cm. langer Bindegewebsstrang, in welchem 3 fest mit einander verwachsene erbsen- bis bohnengrosse Lymphdrüsen eingebettet sind; der Querschnitt der Drüsen zeigt im Centrum käsige Herde und in der Peripherie zugleich vereinzelte Pigmenteinlagerungen; die Drüsensubstanz fühlt sich weich an. Das Divertikel besteht aus der herniösen, zwischen den Muskelschichten hervortretenden Schleimhaut des Oesophagus.

Nr. 3. S. 66. 1874. Catherina S. 29 J. Fabrikarbeiterin.

Scrophulosis (Schwellung und Verkäsung zahlreicher Lymphdrüsen, insbesondere der Cervical- und der Bronchialdrüsen); Pericarditis purulenta. Divertikel des Oesophagus.

In den Bronchien beider Lungen schaumiger Schleim; Bronchialschleimhaut blass. Am Hilus beider Lungen vergrösserte, mit käsigen resp. kalkigen Stellen durchsetzte Lymphdrüsen.

Unterer Theil des Oesophagus erweitert. Oberhalb der Bifurcation der Trachea sitzt an der vorderen Wand ein erbsengrosses Divertikel.

Nr. 4. S. 67. 1874. Margaretha Z. 73 J. Fabrikarbeiterin.

Phthisis pulm., schiefrige Induration beider Oberlappen. Pleuritis exsudat. Divertikel des Oesophagus.

Bedeutende Ansammlung eitriger Flüssigkeit im rechten Pleurasack. R. Lunge im oberen Lappen schiefrig indurirt; mittlerer und unterer Lappen stark pigmentirt, lufthaltig. L. Lunge grösstentheils indurirt mit einer taubeneigrossen ulcerösen Höhle. In den Bronchien tuberculöse Geschwüre. Kleines Oesophagus-Divertikel oberhalb der Theilung der Luftröhre.

Nr. 5. S. 178. 1875. vid. Anhang.

Nr. 6. S. 9. 1876. Rosina B. 19 J. Magd.

Pyopneumothorax dext. durch Perforation eines Gangrœnherdes der r. Lunge; Lungengangrœn, bedingt durch Verjauchung einer in den Oesophagus durchgebrochenen Lymphdrüse. Pericarditis.

3 Fisteln führen vom Oesophagus unterhalb des r. Hauptbronchus in eine jauchige Höhle, die theils durch Lymphdrüsensegmente, theils dem rechten Unterlappen angehöriges Lungengewebe begrenzt ist. Mandelgrosser käsiger Herd in der Basis der r. Lunge, käsige Bronchialdrüsen am Hilus beider Lungen.

Nr. 7. S. 149. 1876. Eduard T. 81 J. Silberbergarbeiter.

Caries der rechtsseitigen Fusswurzelknochen, Verkäsung und Erweichung der rechtsseitigen Inguinaldrüsen. Starke Pigmentirung der Lungen; schiefrige Induration beider Spitzen; cylindrische Bronchiectasien. Divertikel des Oesophagus.

An der Bifurcation der Trachea ist der Oesophagus adhærent und rechts von der Mittellinie divertikelartig gegen eine melanotische Lymphdrüse ausgezogen. An der Spitze des Divertikels eine schiefrig pigmentirte Narbe.

Nr. 8. S. 126. 1877. vid. Anhang.

Nr. 9. S. 147. 1877. Carl R. 57 J. Maurer.

Bronchitis putrida. Mehrfache Brandherde der rechten Lunge. Pleuritis dextra durch Perforation eines Gangrœnherdes. Schiefrige Induration beider Lungen. Einfache, rechtsseitige Bronchialdrüsenperforation.

Im rechten Pleurasack ca. 60 ccm. grünliche, dünneitrige Flüssigkeit. R. Lunge mit dem Pericard verwachsen. Entsprechend dem mittleren und unteren Lungenlappen ist Pleura pulm.

theilweise mit frischem Faserstoff bedeckt, an verschiedenen Stellen missfarbig grünlich und perforirt. Oberlappen abgesehen von zahlreichen schiefrigen Knoten lufthaltig. Im mittleren Lappen zahlreiche Gangrænherde, im unteren Lappen mehrere ähnliche bis zu Apfelgrösse, über einigen die Pleura durchbrochen; das benachbarte Lungenparenchym schlaff und graugelb hepatisirt. Bronchien beider Lappen cylindrisch erweitert, enthalten grünliche stinkende Flüssigkeit. Der Bronchus des r. unteren Lappens zeigt auf der inneren Fläche, dicht an seiner Abgangsstelle eine schmale 0,8 cm. lange schiefrige Einziehung, wobei eine Borste durch eine hanfkorngrosse Oeffnung in eine haselnussgrosse, mit weichen schwarzen Massen gefüllte Höhle führt, deren Wand von einer schiefrig indurirten Lymphdrüse gebildet ist. 3,8 cm. unterhalb dieser Perforation findet sich ein erbsengrosses rundes Loch mit glattem Rande, welches zu einer im Lungenparenchym gelegenen, wallnussgrossen, glattwandigen Höhle mit stinkendem, grünlichem Inhalt führt. Dicht an der derben, schwärzlichen und ziemlich glatten Wandung dieser Höhle liegen 2 haselnussgrosse, schiefrig indurirte und central erweichte Lymphdrüsen. 0,6 cm. oberhalb der zweiten Oeffnung und der eben erwähnten Caverne anliegend eine 0,7 cm. lange, schiefrige Narbe. In der gleichen Höhe noch eine zweite linsengrosse, mit einer bohnengrossen melanotischen Drüse zusammenhängende schiefrige Narbe. Bronchialdrüsen vergrössert, schiefrig.

L. Lunge vollständig adhærent, lufthaltig, von zahlreichen schwarzen Knoten durchsetzt, Spitze schiefrig indurirt, mit einer erbsengrossen Bronchiectasie. Bronchien des unteren Lappens cylindrisch erweitert, enthalten, wie die rechtsseitigen, grünliche, stinkende Flüssigkeit. Bronchialschleimhaut geröthet. Bronchialdrüsen, wie rechts, vergrössert, schiefrig.

Nr. 10. S. 231. 1877. Marie Z. 21 J.

Allgem. Peritonitis durch Perforation eines rechtsseitigen Ovarialabscesses. — Bronchitis; Oedem und Atelectase der Lungen. — Divertikel des Oesophagus.

3 cm. unterhalb der Theilung der Trachea an der vorderen Wand des Oesophagus nach links hin zeigt sich ein zeltförmiges, erbengrosses Divertikel mit quereliptischer Eingangsöffnung. In der Spitze desselben eine strahlige pigmentirte Stelle. Letztere besteht aus schwieligem Bindegewebe, das unmittelbar mit dem sclerotischen periœsophagealen Bindegewebe und durch dieses

mit dem derben, die Aorta descend. umgebenden Bindegewebe zusammenhängt. Die Wand des Divertikels ohne Muskulatur. Beim Einschneiden kommt ein hanfkorngrosses Concrement und eine erbsengrosse, schiefrig indurirte Lymphdrüse hinter der Spitze des Divertikels zum Vorschein. In der Nähe befindet sich noch eine linsengrosse, theils weiche, theils sehr derbe, im Centrum von einem ca. erbsengrossen Concrement eingenommene melenotische Drüse, deren Kapsel verdickt und pigmentirt ist. Aehnlich verhalten sich die Drüsen an der Bifurcation der Trachea. Unterhalb der Theilungsstelle der Luftröhre ist der Oesophagus mit der Aorta fest verwachsen.

Nr. 11. S. 198. 1878. Karl F. 20 J. Schneider.

Phthisis tuberculosa dextra. Hydropericardium. Divertikel des Oesophagus.

Dicht unterhalb der Theilung der Trachea an der vorderen Wand des Oesophagus, ein wenig nach rechts von der Mittellinie befindet sich ein erbsengrosses Divertikel, dessen Spitze nach vorn gegen den rechten Hauptbronchus gerichtet ist. Die Auskleidung desselben zeigt an der Spitze eine strahlige, weissliche Stelle; sonst die Schleimhaut im Innern des Divertikels und der Nachbarschaft normal. Unter der Schleimhaut folgt das sclerosirte periœsophageale Bindegewebe. An der Spitze des Divertikels ist eine bohnengrosse, schiefrige und im Centrum verkalkte Lymphdrüse fest angewachsen.

Nr. 12. S. 151. 1879. Rosalia H. 34 J. Hausfrau.

Tuberculose des Gehirns; meningitis tubercul., Tuberculose der Lungen, Pleuren, Nieren, Tuben, Leber. Käsige Cervical-, Bronchial-, Retroperitonealdrüsen. Multiple Divertikel des Oesophagus.

Bronchialdrüsen beiderseits vergrössert, schiefrig, mit käsigen Einsprengungen. In der Höhe der Bifurcation der Trachea an der vorderen Wand des Oesophagus sitzen 2 linsengrosse flache Divertikel, die in der gleichen Höhe liegen und 1,5 cm. von einander entfernt sind. Die Auskleidung des rechts gelegenen Divertikels zeigt an der Spitze weissliche, strahlige Beschaffenheit. Das Divertikel ist überall von sämmtlichen Membranen des Oesophagus überzogen. Das mehr nach links gelegene Divertikel setzt sich in eine Schwiele fort, in welcher eine linsengrosse, schiefrig indurirte Lymphdrüse eingebettet ist. Die Wand desselben enthält keine Muskulatur.

Dicht oberhalb des ersten Divertikels befindet sich eine bohnengrosse, weissliche Stelle, welche mit einer Schwiele innig verwachsen ist. 1 cm. oberhalb der Theilung der Trachea findet sich an der vorderen Wand des Oesophagus, entsprechend der Mittellinie, eine dritte flache Ausbuchtung, deren runde Oeffnung einen Durchmesser von 1,5 cm. besitzt; der Grund derselben ist schwarz pigmentirt und strahlig angeordnet. Beim Einschneiden kommt eine peripherisch schwach pigmentirte und central käsige, mit dicker Kapsel versehene Lymphdrüse zum Vorschein. Die Muskelschichten fehlen an der Divertikelwand. 2,7 cm. unterhalb des Beginnes des Oesophagus zeigt sich auf der vorderen Wand desselben rechts von der Mittellinie ein zeltförmiger Sack mit nach vorn gerichteter narbiger Spitze. Tiefe des Divertikels 1 cm. Die Muskelschichten desselben sind durch ein schwieliges Bindegewebe ersetzt. Die Spitze des Divertikels senkt sich in eine peripherisch schiefrig indurirte und central käsige Lymphdrüse. Oberhalb des rechten Hauptbronchus ein taubeneigrosses Lymphdrüsenpacket; Kapsel der einzelnen Drüsen stark verdickt.

Nr. 13. S. 233. 1879. August W. 31 J. Maurer.

Verjauchung einer mit dem Oesophagus communicirenden Trachealdrüse. — Jauchiger Abscess des rechten Stirnlappens.

R. Lunge mit Pleura costalis und Pericard verwachsen. — In der Höhe der Bifurcation der Trachea findet sich auf der rechten Seite des Oesophagus Eiter, wobei sich 1,2 cm. unterhalb der Theilung der Trachea ein stark stecknadelkopfgrosses Loch mit fetzigen Rändern zeigt. Daraus entleert sich auf Druck stinkender Eiter, die Oesophagusschleimhaut in der Umgebung ist normal. Die Oeffnung bildet den Eingang zu einem schwieligen Kanal, welcher zu dem ca. wallnussgrossen, schiefrigen Lymphdrüsenpacket an der Bifurcation führt. Beim Einschneiden des letzteren entleert sich unangenehm süsslich riechender Eiter und werden schwärzlich bröcklige Massen sichtbar. Das Bindegewebe zwischen Oesophagus und rechten Hauptbronchus ist stark verdickt, ebenso das periadenitische Gewebe des Lymphdrüsenpackets, welches letztere mit der rechten Lunge fest verwachsen ist. — Zwischen rechtem Hauptbronchus und hinterer Wand des rechten Vorhofs liegt eine stark bohnengrosse, mit den erwähnten Theilen fest verwachsene Drüse, deren Kapsel verdickt und pigmentirt ist; die eine Hälfte der Drüse zeigt abwechselnd schiefrige und käsige Stellen, die übrige Hälfte ist schiefrig indurirt. Die gleichen

Veränderungen zeigen die oberhalb des rechten Hauptbronchus zwischen Trachea und Vena cava sup. gelegenen Lymphdrüsen. — Cervicaldrüsen haselnussgross, derb.

Schädeldach symmetrisch, regelmässig oval. Dura mater auf beiden Hemisphæren prall gespannt, durchscheinend. Auf der Innenfläche der D. mater, rechts über den seitlichen Theil der Foss. Sylvii, ein bohnengrosser, missfarbiger Fleck, ebenso auf der entsprechenden Stelle der pia mater. Letztere trocken. Venen und gyri abgeplattet. In vorderer Schädelgrube ist pia mater ebenfalls trocken, um das Infundibulum herum leicht sulzig getrübt; über den Schläfelappen weissliche Stellen. Sinus an der Basis stark gefüllt mit dunklem, flüssigem Blut. Beim Auseinanderziehen der Hemisphæren springt die rechte über die Mittellinie nach links vor. Die Seitenventrikel etwas erweitert, enthalten wenig röthliche Flüssigkeit; hinterer Abschnitt des Fornix erweicht. Mittlerer Ventrikel ist ebenfalls erweitert. — Beim Einschneiden des rechten Stirnlappens entleert sich zäher, schwärzlicher, stinkender Eiter aus einer 4,6 cm. langen und 2,2 cm. breiten Höhle der weissen Substanz. Diese Höhle ist 1,5 cm. vom corpus striatum und 3 cm. von der Spitze des Stirnlappens entfernt. Die Wandung derselben ist schiefrig, œdematös. Umgebung œdematös, weich, theils blass, theils röthlich. Centralganglien rechts etwas œdematös.

Nr. 14. S. 236. 1879. Philippine H. 53 J. Taglöhnerin.

Eitrige periostitis des fünften Halswirbels; Retropharyngealabscess. Bursitis praelaryngea. — Divertikel und einfache Perforation des Oesophagus.

Lungen an Herzbeutel angewachsen. L. Lungenspitze schiefrig indurirt, mit erbsengrossen Bronchiectasien. — R. Lungenspitze ebenfalls schiefrig mit grauen Knötchen durchsetzt, sonst lufthaltig. Vor der Vena cava sup. ein Packet schiefriger, mit der rechten Lunge verwachsener Drüsen.

In der Speiseröhre findet sich 4 cm. oberhalb der Theilung der Trachea etwas nach rechts von der Mittellinie eine ovale Oeffnung, die zu einem zeltförmigen Divertikel führt. Die Richtung desselben ist von oben links nach unten rechts. Der Tiefendurchmesser des Divertikels beträgt 6 mm. Dasselbe besteht ausschliesslich aus Schleimhaut; letztere zeigt an der Spitze eine weissliche, strahlige Beschaffenheit (Narbe) und schwarze Pigmentirung. Die Spitze des Divertikels steht in fester Verbindung

mit einer im Gewebe zwischen vorderer Oesophagus- und hinterer Trachealwand eingeschlossenen, bohnengrossen Lymphdrüse; diese sowohl als das periadenitische Bindegewebe ist stark pigmentirt. Im Centrum der Drüse sitzt eine erbsengrosse, schwärzliche, bröcklige Masse, die von einer bindegewebigen Kapsel umgeben ist. — 1,5 cm. oberhalb der Theilung der Trachea findet sich auf der inneren Fläche der vorderen Wand des Oesophagus, etwas nach links von der Mittellinie eine hanfkorngrosse, längsovale Oeffnung, die durch eine quer verlaufende, sehr feine Schleimhautbrücke in 2 kleinere Oeffnungen getheilt wird. Die Schleimhaut ringsum normal. Diese Oeffnungen führen durch einen gemeinsamen, 4 cm. langen, schräg von hinten oben nach vorn unten verlaufenden Canal zu dem mit der Trachea und den Hauptbronchien fest verwachsenen Lymphdrüsenpacket an der Bifurcation. Der Canal ist für eine feine Sonde passirbar. Die erwähnten Drüsen sind schiefrig indurirt; beim Einschneiden zeigen die mehr central liegenden eine schwärzliche bröcklige Beschaffenheit.

An der Theilungsstelle des rechten Hauptbronchus nimmt man eine schwach linsengrosse, schiefrige Narbe wahr. Beim Einschneiden gelangt man auf eine bohnengrosse, stark pigmentirte, derbe Lymphdrüse, von welcher aus die Pigmentirung sich zwischen zwei Bronchialknorpeln hindurch bis zur pigmentirten Schleimhautnarbe fortsetzt. 3 cm. oberhalb der letzteren zeigt sich eine hanfkorngrosse, schüsselförmige, schwärzliche Vertiefung, unter welcher, wie der Durchschnitt ergiebt, wiederum eine erbsengrosse, schiefrig indurirte Lymphdrüse gelegen ist.

4,5 cm. oberhalb der Semilunarklappen der Arter. pulm. erhebt sich von der vorderen oberen Wand der Arter. pulm. dext. in schräger Richtung ein stark bohnengrosses, cylindrisches Gebilde, das mit dem freien Ende gegen die Lunge gerichtet ist. Die der Arterienwand zugekehrte Seite dieses Polypen hat eine Länge von 3 mm., die dem Lumen zugewandte Seite misst 10 mm. Seine Oberfläche ist vollkommen glatt und wird von einer weisslichen, mit der Intima zusammenhängenden Schicht überzogen. Durch dieselbe schimmern graue und gelbliche Flecken durch. Auch auf dem Längsschnitt zeigen sich in einer homogenen grauen Grundlage abwechselnd schwarz pigmentirte Stellen und gelbliche Knötchen, sowie kleine Höhlen mit opaken gelblichen Rändern. Die grösste, etwa linsengrosse, spaltförmige Höhle liegt in der Basis des Tumors und greift durch eine scharfabgesetzte, 7 mm. messende Lücke der Gefässwand in eine hier fest umwachsene,

schiefrig indurirte Lymphdrüse über und enthält in ihrem Centrum theils bröcklige, schwarze, theils gelbliche Massen.

Die mikroskopische Untersuchung des Längsschnittes ergiebt folgendes:

Auf der freien Oberfläche sitzt eine dünne Schicht hyalinen Faserstoffs (enges, von mattglänzenden Bälkchen gebildetes Maschenwerk), darunter folgt eine mit der Intima zusammenhängende Lage von fibrillärem Bindegewebe, in welches grosse Spindelzellen und spärliche Capillaren eingelagert sind. Die Hauptmasse des Tumors enthält grosse und kleine Rundzellen, welche in ein theils fibrilläres, theils netzförmiges Stroma eingebettet sind. Dieser Abschnitt enthält mehr Gefässe als die oberste Schicht; am reichlichsten sind die Gefässe in der Basis vertreten. In einzelnen Abschnitten ist in den Zellen schwarzes Pigment enthalten. Die gelblichen Stellen zeigen feinkörnigen Detritus, an den Rändern sind die Höhlen opak, körnig. Gegen die Gefässwand hin finden sich einige submiliare, aus runden, epithelioiden und je einer vielkernigen Riesenzelle bestehende gefässlose Knötchen. In Bezug auf die Gefässwand zeigt sich, dass die elastische Media unter der Geschwulst plötzlich unterbrochen ist; die 7 mm. betragende Lücke wird ausgefüllt von Rundzellen und gefässhaltigem Bindegewebe, das nach aussen in das schwarz pigmentirte fibröse Gewebe der Lymphdrüse übergeht, seitlich mit dem Bindegewebe der Adventia und Intima und innen mit dem intravasculären Theil der Neubildung continuirlich zusammenhängt. Ueber die Deutung dieses Befundes siehe unten pag. 58, 59.

Nr. 15. S. 251. 1879. Elisabeth F. 69 J. Hausfrau.

Einfache und combinirte Bronchialdrüsenperforation (Oesophagus und Bronchus). Pneumonie des rechten Mittellappens. — Pleuritis exsud. dext.

Nach Eröffnung des Oesophagus findet man auf der vorderen Wand 1 cm. unterhalb der Bifurcation der Trachea blutigen Schaum; bei genauer Betrachtung zeigt sich hier rechts von der Mittellinie eine stecknadelkopfgrosse, runde Oeffnung, die zu einer taubeneigrossen, mit blutigem, jauchigem Eiter gefüllten Höhle führt. Die Schleimhaut um die Fistel ist schwarz pigmentirt, sonst überall normal. Die erwähnte Höhle greift unterhalb und hinter dem rechten Hauptbronchus in das Lungenparenchym hinein und hat einen Durchbruch in den Bronchus des unteren

Lappens veranlasst. In diesem Bronchus liegen frische Blutgerinsel und jauchige Flüssigkeit. Vom Grunde der Höhle, mit welcher Oesophagus und obiger Bronchus communicirt, erhebt sich eine erbsengrosse schwarze Masse, die die Residuen einer Lymphdrüse darstellt. Die übrige Wandung der Höhle ist uneben, stark verdickt, pigmentirt und mit der Oesophaguswand fest verwachsen.

Etwa 1 cm. oberhalb dieser Höhle findet sich eine zweite, stark bohnengrosse, mit schwarzen, bröckligen Massen gefüllte Caverne, die durch eine linsengrosse Oeffnung mit dem rechten unteren Bronchus communicirt. Die Wandung derselben ist ziemlich glatt, schwarz gefärbt. Entsprechend dieser Stelle zeigen die zum mittleren und oberen Lappen führenden Aeste der Aort. pulm. je eine linsengrosse, schwarze, strahlige Narbe, durch welche eine geringe Verengung der Lumina derselben bedingt ist. — Am Winkel der Theilungsstelle des rechten Hauptbronchus in den mittleren und unteren Bronchus sitzt eine erbsengrosse, mit einer schiefrig indurirten Lymphdrüse zusammenhängende, strahlige, schwarze Stelle.

Nr. 16. S. 32. 1880. Jacob S. 48 J. Heizer.

Pleuro-pneumonia sinistra. Bronchopneumonia dext. — Divertikel des Oesophagus. —

In der Höhe der Bifurcation der Trachea sitzt an der vorderen Wand des Oesophagus mehr nach rechts eine trichterförmige, erbsengrosse Einziehung, mit der Spitze nach aufwärts und rechts gerichtet. Die Spitze des Divertikels verliert sich in einer Schwiele, die mit einer ca. bohnengrossen, schiefrig indurirten Lymphdrüse fest verwachsen ist. Die Wandung des Divertikels besteht nur aus der (normalen) Schleimhaut und dem schwieligen, periœsophagealen Bindegewebe. Die vorerwähnte Drüse gehört der Lymphdrüsengruppe an der Bifurcation an. Alle diese Drüsen sind derb, diffus schwarzgrau und von einem sclerotischen, schwach pigmentirten Bindegewebe umwachsen. Die oberhalb des rechten Hauptbronchus gelegenen Drüsen zeigen dasselbe Verhalten.

Nr. 17. S. 33. 1880. Blank B. 36 J. Steinhauer.

Phthisis pulmonum. — Pleuritis adhœs. total. dext. — Peritonitis tuberculosa. — Diverticulum Oesophagi.

L. Lungenspitze mit bis wallnussgrossen Herden; über die ganze Lunge zerstreut miliare Tuberkel. Die r. Lunge zeigt

ähnliches Verhalten wie die linke. — Bronchialdrüsen beiderseits schiefrig, wallnussgross.

4 cm. unterhalb der Bifurcation der Trachea geht ein Divertikel des Oesophagus vorn rechts, unterhalb des r. Hauptbronchus gegen die rechte Lunge hin, wo sich die entarteten Lymphdrüsen finden. Schleimhaut des Oesophagus blass.

Nr. 18. S. 63. 1880. Aloys L. 81 J. Taglöhner.

Emphysema pulmonum. — Schrumpfung der Bronchialdrüsen. — Divertikel des Oesophagus. —

R. Lunge an der Spitze adhærent; Lungenspitze schiefrig indurirt. Beide Lungen œdematös, stark pigmentirt und an den hinteren Partien dunkelroth.

Oberhalb der Theilung der Trachea 3,2 cm. findet sich an der vorderen Oesophaguswand rechts eine erbsengrosse, trichterförmige Ausbuchtung, die an der Spitze eine liniäre, weissliche, sternförmige Stelle zeigt (Narbe), und die durch einen ca. 1 cm. langen, bindegewebigen Strang mit einer der Trachea angewachsenen, bohnengrossen, schiefrig indurirten Lymphdrüse in fester Verbindung steht. Die Richtung des Divertikels ist horizontal nach rechts. Die Muskulatur fehlt an der Wand desselben. Lymphdrüsen oberhalb des r. Hauptbronchus, an der Bifurcation der Trachea und die Brochialdrüsen klein, schiefrig indurirt und einige im Centrum kalkig. — Dicht oberhalb der Abgangsstelle des oberen Astes der Art. pulm. sinist. nimmt man auf deren Innenfläche eine 1 cm. lange und 0,5 cm. breite, schwärzliche, strahlig eingezogene Stelle wahr. Beim Einschneiden entleert sich aus einer haselnussgrossen Höhle breiige, schwärzliche, mit kleinen, weissgelblichen Concrementen gemischte Flüssigkeit (erweichte Lymphdrüse). 1 cm. unterhalb dieser narbigen Stelle zeigt derselbe Ast der Art. pulm. eine ähnliche Narbe. Im rechten oberen Bronchus findet sich in seiner Abgangsstelle eine dicht der vorerwähnten Höhle anliegende, linsengrosse, schiefrige Partie. 2 cm. unterhalb der Ursprungsstelle des r. unteren Bronchus eine zweite, erbsengrosse, schiefrige Narbe, die mit einer bohnengrossen, schiefrig indurirten Drüse zusammenhängt. — 3 linsen- bis erbsengrosse, schwärzliche, eingezogene Stellen finden sich in und vor der Austrittsstelle der rechten unteren Lungenvene aus der Lunge, welche Stellen mit einer haselnussgrossen Masse schiefrig indurirter Lymphdrüsen zusammenhängen. Diese Masse ist von pigmentirtem schwieligem Bindegewebe umgeben.

Nr. 19. S. 66. 1880. Margaretha Z. 66 J. Dienstmagd.

Combinirte Trachealdrüsenperforation (Oesophagus, Lunge und Pleura), Gangræn der r. Lunge; pleuritis Exsudat. dext. durch Perforation eines Lungenabscesses. — Leichte Pericarditis.

Das rechte Cavum pleuræ enthält 650 ccm. trübe röthliche Flüssigkeit. R. Lunge mit Faserstoff überzogen. Oberlappen lufthaltig, œdematös; Unterlappen schlaff hepatisirt, grauröthlich. Im hinteren oberen Umfang des letzteren ein stecknadelkopfgrosses Loch in der Pleura, das über einer erbsengrossen Höhle gelegen ist; im unteren Umfang der Pleura ein ca. wallnussgrosser, fetzig begrenzter, stinkender Abscess (nicht perforirt). In den grossen Bronchien schleimig-eitriger Inhalt und grobe Bröckel (letztere mikroskop. Haufen von Micrococcen und Fetttröpfchen zeigend). Weder in der Lunge, noch auf der Pleura Tuberkel. Bronchialdrüsen schiefrig indurirt; nur eine erweicht. — L. Lunge œdematös, über den unteren Lappen Faserstoffauflagerung.

Der r. Hauptbronchus zeigt dicht an seiner Abgangsstelle eine erbsengrosse, schwarze, strahlig eingezogene Partie der Schleimhaut, welche sich auf dem Durchschnitt in ein am Winkel, zwischen Trachea und r. Hauptbronchus gelegenes, taubeneigrosses Drüsenpacket unmittelbar fortsetzt. Letzteres besteht aus schiefrig indurirten, theilweise central weiche, schwärzliche Massen enthaltenden Lymphdrüsen. —

2 cm. unterhalb der Bifurcation der Trachea sitzen an der vorderen Wand des Oesophagus mehr nach links zwei stecknadelkopf- bis hanfkorngrosse, durch eine schmale, aus der Schleimhaut des Oesophagus und einem schwieligen Bindegewebe bestehende Brücke getrennte Divertikel, deren Schleimhaut pigmentirt ist. Muskelschichten fehlen an beiden Divertikeln. Letztere führen durch je eine für eine feine Sonde durchgängige Oeffnung nach aufwärts zu einer an der Theilung der Trachea beginnenden, und sich längs des linken Hauptbronchus fortsetzenden, wallnussgrossen Höhle. Die Wandung der Höhle ist verdickt und stark pigmentirt. Sie enthält schwärzlichen Brei und mehrere vollkommen abgelöste, ca. erbsengrosse, derbe, melanotische Drüsenfragmente. Mit der Höhlenwand ist fest verwachsen ein taubeneigrosses, schiefriges Drüsenpacket, in welchem ebenfalls eitrig zerfallene Drüsen sich finden.

Nr. 20. S. 71. 1880. 61 J. Friedrich B. Landarb.

Pericarditis und Pleuritis duplex hæmorrh. tuberculosa. Käseherd der r. Lungenspitze. Multiple einfache Bronchialdrüsenperforat. Compression der r. Art. pulm. und des oberen Astes derselben. — Compression des r. N. vagus. —

Das rechte Cavum pleuræ enthält 2000 ccm. und das linke 1200 ccm. bräunlichrothe, trübe Flüssigkeit. Oberlappen der r. Lunge lufthaltig, œdematös; Pleura an der Lungenspitze verdickt, darunter eine wallnussgrosse, indurirte Stelle mit einem Käseherd. Mittlerer und unterer Lappen atelectatisch, aufblasbar. Auf der Pleura zahlreiche graue Knötchen. — Dicht an der Abgangsstelle des r. Hauptbronchus zeigt sich in seinem r. Umfang eine 2,2 cm. lange, schwärzliche Partie. Am einen Ende eine stecknadelkopfgrosse Oeffnung, die in ein theilweise erweichtes, wallnussgrosses, schiefrig indurirtes Drüsenpacket führt. Letzteres ist mit Trachea, r. Bronchus, Ven. cav. sup., Art. pulm. dext., dem oberen Ast der letzteren und dem benachbarten Theil der r. Lunge fest verwachsen. Entsprechend dieser Stelle zeigt die Innenfläche der Ven. cav. sup. eine hanfkorngrosse, schwärzlich gefärbte Vertiefung. — Der obere Umfang der Art. pulm. dext. ist durch schwielige Gewebe verengt, ihre Wandung in Falten gelegt. Der obere Ast derselben ist von seinem Ursprung an 1,3 cm. weit in Längsfalten gelegt und nur für eine feine Sonde noch durchgängig. Der correspondirende Venenast des r. Oberlappens ist an dieser Stelle vollständig geschlossen.

Der r. N. vagus ist einerseits fixirt an das oben erwähnte Drüsenpacket, andererseits an den r. Umfang der Trachea und der hinteren Wand des r. Bronchus angewachsen, unterhalb des letzteren in einen aus schiefrig indurirten Lymphdrüsen bestehenden Knoten eingebettet. Die mikroskopische Untersuchung der Nerven oberhalb, innerhalb und unterhalb der Compressionsstelle zeigt fein körnigen Zerfall vieler Markscheiden.

L. Unterlappen atelectatisch, auf der Pleura desselben graue Knötchen und röthliche Excrescenzen. 1,5 cm. unterhalb der Abgangsstelle des l. Hauptbronchus eine hanfkorngrosse, schiefrige Narbe, die durch eine stecknadelkopfgrosse Oeffnung zu einer theils schiefrig, theils käsig erweichten Lymphdrüse führt.

Nr. 21. S. 190. 1880. Lœw H. 74 J. Pfründer.

Combinirte Bronchialdrüsenperforation (Oesophagus und r. Bron-

chus); Gangræn der r. Lunge; jauchige Pleuritis dext.; Pericarditis hæmorrhagica. — Divertikel des Oesophagus.

Im r. Pleurasack 380 ccm. missfarbige, braune, stinkende Flüssigkeit. Unterlappen mit Pleura durch rothen Belag verklebt; Oberlappen mit Pleura verwachsen, ebenso Basis der Lunge mit Diaphragma. Beim Herausschneiden der r. Lunge kommt eine bis zur Bifurcation der Trachea sich erstreckende, mit bröckligen, schwarzen, stinkenden Massen und vereinzelten hanfkorngrossen Concrementen gefüllte, wallnussgrosse Höhle am Hilus zum Vorschein, deren glatte Wandung schiefrig indurirt ist. Vom r. Hauptbronchus lässt sich eine dünne Sonde in die Höhle führen. Der mittlere Bronchus, dicht hinter seinem Abgang stark geröthet, zeigt eine stecknadelkopfgrosse Oeffnung mit schiefrigem Rand, welche ebenfalls mit dem jauchigen Herd communicirt; derselbe ist mit jauchiger Flüssigkeit gefüllt und cylindrisch erweitert. Der mittlere Lungenlappen zusammengesunken, missfarbig, zeigt an der Oberfläche einen ca. fünffrankenstück-grossen Defect der Pleura, dessen missfarbige Ränder eine ca. hühnereigrosse Jauchehöhle bedecken; daneben zahlreiche, kleinere, jauchige Abscesse, von denen viele die Pleura etwas vorbuchten und gelblich durchschimmern. Auch die Bronchien des Unterlappens enthalten bräunliche, stinkende Flüssigkeit. In der ersten Theilung des oberen Bronchus ein bohnengrosser, schiefriger, derber Knoten; die anliegenden Bronchien damit verwachsen, narbig eingezogen. — Lymphdrüsen oberhalb des r. Hauptbronchus und längs der Trachea bohnengross, diffus schwarz, derb und theilweise verkalkt. — L. Lunge über den Unterlappen theilweise verklebt; Bronchien geröthet, die des Unterlappens bis zur Basis cylindrisch erweitert, enthalten bräunliche, stinkende Flüssigkeit. Oberlappen lufthaltig, trocken. — Linksseitige Bronchialdrüsen schiefrig indurirt, klein.

3,3 cm. unterhalb der Theilung der Trachea findet sich auf der vorderen Wand des Oesophagus in der Mittellinie ein erbsengrosses Divertikel und zeigt eine hanfkorngrosse Oeffnung, die in die oben erwähnte, am Hilus der r. Lunge gelegene Höhle führt. Die Schleimhaut des Divertikels ist schwach pigmentirt und die Wand desselben ohne Muskulatur.

Nr. 22. S. 202. 1880. Johannes V. 41 J. Magazinier.

Gangrän des rechten unteren Lungenlappens, Pyopneumothorax dext. durch combinirte Bronchialdrüsenperforation. Arrosion zweier Aeste der Art. pulm. durch einen zweiten Lymphdrüsenherd.

Rechtsseitige Intercostalräume sehr stark hervorgetrieben; beim Einschneiden entweicht stinkendes Gas. Herzbeutel fest mit dem Sternum verwachsen. In der rechten Pleurahöhle 1900 ccm. dünne, trübe, mit weissen Flocken gemischte, stinkende Flüssigkeit. R. Lunge abgeplattet, mit dem Herzbeutel theils verklebt, theils verwachsen. Im unteren Umfang der Lunge eine faustgrosse Höhle, welche dieselbe dünne, grauweise, flockige, stinkende Flüssigkeit enthält, wie der Pleurasack. Die Caverne zeigt ein ca. fünffrankenstückgrosses Loch, aus welchem ein 1 bis 1,5 cm. breiter und 15 cm. langer missfarbiger Strang von necrotischem Bindegewebe hervortritt; derselbe ist auf der dem Hilus zugekehrten Wand der Höhle mit einigen Fäden angeheftet. Oberlappen comprimirt. L. Lunge gegen die Spitze hin angewachsen, ebenso am Diaphrayma. Im Pleurasack ca. 200 ccm. fast farblose, leicht getrübte Flüssigkeit. Auf der Pleura pulm. spärliche, grauweisse Knötchen. Oberlappen vollständig lufthaltig, ödematös. Nahe dem Hilus 2 erbsengrosse, theils kalkige, theils schiefrige Drüsen. — Herzbeutel vollständig mit Pericard verwachsen; die Adhæsionen stark ödematös, mit grauweissen Knötchen durchsetzt. — Bronchialdrüsen beiderseits schiefrig indurirt, zum Theil kalkig, erbsen- bis bohnengross.

In der Höhe der Bifurcation der Trachea findet sich vorn links von der Mittellinie auf der Innenfläche des Oesophagus eine 1 cm. lange, längsverlaufende, narbige Stelle, die durch einen 1 cm. langen Schleimhautfaden in gleicher Richtung überbrückt wird. Entsprechend dieser Narbe ist der Oesophagus mit dem hinteren Umfang des linken Hauptbronchus verwachsen. Auf einem durch die Narbe geführten Schnitte zeigt sich die Muskulatur der Oesophaguswand in einer Breite von 3 mm. durch narbiges Bindegewebe ersetzt. Dieselbe hängt mit der schwieligen Kapsel der zwischen l. Bronchus, Trachea und Aorta descend. gelegenen Lymphdrüsen zusammen. Eine dieser Drüsen ist stark bohnengross, schiefrig indurirt, die andere erbsengross, theilweise in bröcklige Substanz verwandelt. Entsprechend dieser Stelle zeigt die Schleimhaut des l. Bronchus eine hanfkorngrosse, schiefrige Narbe. — 1 cm. unterhalb der Bifurcation der Trachea zeigt sich auf dem vorderen linken Umfang des Oesophagus eine 0,9 cm. lange und 0,2 cm. breite, schiefrige Narbe, die an eine erbsengrosse, schiefrige Drüse grenzt. Alle Schichten der Oesophaguswand fehlen an der narbigen Partie gänzlich. — 1,8 cm. unterhalb der Theilung der Trachea zeigt die Innenfläche des

Oesophagus vorn rechts ein erbsengrosses, zeltförmiges Divertikel mit einer hanfkorngrossen Oeffnung an seiner Spitze. Die Schleimhaut desselben ist theilweise pigmentirt, auch das periœsophageale Bindegewebe zeigt schiefrige Farbe. Alle Schichten der Oesophaguswand nehmen Theil am Divertikel. Eine feine Sonde dringt durch die Fistelöffnung in einen nach oben und vorn gegen den vorderen Umfang des rechten Hauptbronchus verlaufenden Canal, der von schwarzer, derber Lymphdrüsensubstanz gebildet ist und weiterhin sich in eine mit missfarbigen, zerfallenen Lymphdrüsenresten gefüllte, der vorderen Wand der Trachea anliegende, stark bohnengrosse Höhle fortsetzt. Die Wandung der Höhle ist glatt, schiefrig; dieselbe communicirt durch ein stecknadelkopfgrosses Loch mit der Trachea. Die Trachealschleimhaut dicht oberhalb der Oeffnung zeigt eine hanfkorngrosse, schiefrige Stelle. In der gleichen Höhe sitzt auf der hinteren Wand der Trachea eine stark hanfkorngrosse Einziehung. 0,6 cm. unterhalb der Bifurcation der Trachea findet sich auf dem vorderen Umfang des rechten Hauptbronchus noch eine stecknadelkopfgrosse Oeffnung, die ebenfalls durch einen engen Canal in die weiter oben erwähnte Höhle führt, sodann vermittelst dieser Höhle Oesophagus, Trachea und rechter Hauptbronchus in offener Communication stehen. —

Im Bronchus des rechten, unteren Lungenlappens missfarbige Masse, ähnlich derjenigen im rechten Pleurasack; durch ein einfrankenstückgrosses Loch in der Wand dieses Bronchus prominirt ein stark bohnengrosser, gelb und schwarz gefleckter Körper (necrotische Drüse), welcher vermittelst eines Stieles mit einem ausserhalb des Bronchus gelegenen, wallnussgrossen, unregelmässig höckrigen, theils schiefrigen, theils kalkigen Lymphdrüsenconglomerat zusammenhängt. Diese Masse sitzt der glatten Wand einer über wallnussgrossen Höhle breit auf. Derselbe Bronchus zeigt neben dem grossen Loch noch 3 Oeffnungen verschiedener Grösse (hanfkorn- bis erbsengross) mit glatten Rändern, die von dem eben erwähnten Loch durch schwach pigmentirte, schmale Schleimhautbrücken getrennt sind und in die gleiche Höhle führen. Die Schleimhaut ist rings um die Oeffnungen pigmentirt. — 0,6 cm. oberhalb der grossen Oeffnung findet sich ein hanfkorngrosser Defect, der zu einer bohnengrossen, glattwandigen, mit jauchigem Inhalt gefüllten Höhle führt. Die Schleimhaut ist um die Fistelöffnung pigmentirt und zeigt papilläre Wucherungen von verschiedener Grösse. Die grösste der-

selben ist stecknadelkopfgross und sitzt dicht am Rand der perforirten Stelle, so dass letztere klappenartig davon verdeckt wird In der gleichen Höhe mit dieser Fistel zeigt der Bronchus eine hanfkorngrosse, schiefrige Einziehung.

Der dem weiter oben erwähnten grossen Hohlraum anliegende Ast der Lungenarterie ist weich, missfarbig und zeigt eine 7,5 mm. messende Perforation. 2 cm. unterhalb dieser arrodirten Art. mündet noch ein zweiter 3 mm. im Durchmesser haltender Ast frei in die Höhle.

Nr. 23. S. 208. 1880. Cecile S. 49 J. Köchin.

Typhus abdominalis; Nephritis parenchym.; Muskelblutungen; Diphtheritis laryngis; Pneum. hypostatica. — Divertikel des Oesophagus.

3 cm. unterhalb der Bifurcation der Trachea sitzt an der vorderen Wand der Speiseröhre etwas nach rechts von der Mittellinie eine zeltförmige, erbsengrosse Ausbuchtung, deren Spitze nach aufwärts gegen den rechten Hauptbronchus gerichtet, mit einer bohnengrossen, theils verkalkten, theils schiefrig indurirten, an der Wand des erwähnten Bronchus fest ansitzenden Lymphdrüse, durch einen bindegewebigen Strang fest verbunden ist (vid. Fig. A. und A^1). Die Schleimhaut des Divertikels ist an der Spitze pigmentirt und narbig. Nur einige Muskelbündel ziehen gegen die Spitze des Divertikels, der grösste Theil der Muskulatur biegt sich um die Basis desselben. Neben der vorerwähnten Lymphdrüse finden sich noch einige ebenfalls schiefrig indurirte und verkalkte Drüsen.

Nr. 24. S. 219. 1880. Heinrich H. 64 J. Commis.

Pachymeningitis haemorrhagica duplex. — Bronchitis; Emphysem. Divertikel des Oesophagus.

Bronchialdrüsen beiderseits schiefrig indurirt, theils erweicht, theils verkalkt. Die grösseren Bronchien enthalten blutigen Schleim; Schleimhaut der Bronchien u. der Trachea stark geröthet. Pericardium normal. Vor dem Trunc. anonym. liegen einige erbsen- bis bohnengrosse Drüsen; die Durchschnittsfläche derselben blass, mit zerstreuten schiefrigen Stellen. Ueber der Cardia, hinter dem Oesophagus liegen 3 bohnen- bis haselnussgrosse, derbe, unregelmässig schwarz pigmentirte Lymphdrüsen.

Unterhalb der Theilung der Luftröhre findet sich an der vorderen Wand des Oesophagus rechts eine erbsengrosse trichter-

förmige Erweiterung; die Spitze derselben zeigt eine Narbe und steht mittelst eines bindegewebigen Stranges mit einer bohnengrossen, schiefrig indurirten, am unteren Rand des rechten Hauptbronchus gelegenen Lymphdrüse in Verbindung. Das Divertikel ist nach vorn gerichtet. Die Wandung desselben besteht, abgesehen von der Narbe am blinden Ende, aus der Schleimhaut und dem periœsophagealen schwieligen Bindegewebe. Vor dem rechten Hauptbronchus und längs der Trachea liegt eine Reihe haselnussgrosser, diffus schwarz gefärbter Lymphdrüsen.

Es werden 58 Querschnitte von der Basis des Divertikels bis zum Ende des Bindegewebsstranges angelegt und mit Carmin gefärbt. Die mikroskopische Untersuchung ergiebt, dass Schnitt 1—37 auf die Divertikelwand fallen, der Rest auf den Strang. Vom achten Schnitte an fehlt die äussere Muskelschicht des Oesophagus, vom zwölften auch die innere Muskelschicht, die Muskularis mucosæ mit subumcosa beim fünfzehnten und vom siebenzehnten an auch das Epithel und die mit Papillen ausgestattete Schleimhaut. Von da an bis zum Schnitt 36 ist das Lumen des Divertikels mit einer glatten Bindegewebslage ausgekleidet (also ausgedehnte Narbenbildung). Vom Schnitt 37 an trifft man auf derbes, mit Pigment durchsetztes Bindegewebe.

Nr. 25. S. 231. 1880. Augustinus B. 59 J. Maurer.

Phthisis pulm.; Pleuritis adhaesiva totalis duplex. Bronchopneumonie. Compression der Bronchien und des l. N. vagus.

Beide Lungen mit zahlreichen schiefrigen, stellenweise verkalkten, hanfkorn- bis bohnengrossen Knoten durchsetzt.

Von dem rechten oberen Bronchus ist ein Ast zweiter Ordnung und einer dritter Ordnung durch schiefrig indurirte Lymphdrüsen vollständig undurchgängig gemacht: dicht daneben liegt eine stark bohnengrosse Höhle mit jauchigem, schwärzlichem Inhalt. Eine Communication zwischen der Höhle und den erwähnten Drüsen ist nicht nachweisbar. — An der Abgangsstelle des linken unteren Bronchus findet sich eine linsengrosse, schiefrige Narbe und eine erbsengrosse, narbige Stelle in einem Aste zweiter Ordnung desselben Bronchus.

Beide Narben sind je mit einer circa bohnengrossen, verkalkten und schiefrig indurirten Lymphdrüse fest verwachsen. Eine dritte, erbsengrosse, schiefrige, strahlige Partie in einem Bronchialast erster Ordnung des linken oberen Bronchus führt durch eine stecknadelkopfgrosse Oeffnung zu einer theils ver-

kalkten, theils schiefrig indurirten Drüse. Letztere ist mit ihrer Umgebung fest verwachsen, ihre Kapsel verdickt und pigmentirt.

Die längs der Trachea beiderseits und an der Bifurcation gelegenen Lymphdrüsen bilden schiefrig indurirte und verkalkte Packete.

Der l. N. vagus ist an zwei Stellen comprimirt, einmal von dem am Winkel zwischen l. Bronchus und Trachea gelegenen, dann von dem an der Theilung der Trachea sitzenden Lymphdrüsenpacket. Der Nerv ist an den comprimirten Stellen abgeplattet. Die mikroskopische Untersuchung des Nerven unterhalb der Compression ergiebt eine hochgradige Bindegewebswucherung der Scheide und des die einzelnen Nervenbündel umgebenden Gewebes. Die Markscheide vieler Nervenfasern ist in glänzende Schollen und stellenweise Fetttröpfchen zerfallen. Oberhalb der comprimirten Stelle sind diese Veränderungen am Nerven weniger ausgeprägt.

Nr. 26. S. 255. 1880. Johannes H. 37 J. Steinhauer.

Chronische Pneumonie. Induration der Bronchialdrüsen. — Mehrfache Divertikel und einfache Perforation des Oesophagus. —

Oberlappen der l. Lunge grösstentheils lufthaltig, von derben bis hanfkorngrossen, schiefrigen Knötchen durchsetzt; Unterlappen dunkelroth, lufthaltig, ödematös, viele Knötchen, auch am Hilus vereinzelte graue (Chalicosis). In den Bronchien viel eitriger Schleim. — Im r. oberen Lappen ebenfalls kleine Nester von miliaren schiefrigen Knötchen. In den Bronchien eitriger Schleim. — Herzbeutel mit beiden Lungen fest verwachsen.

Bronchialdrüsen beiderseits sehr derb, bis haselnussgross; beim Einschneiden knirschend, Kapsel derselben schwielig; Durchschnittsfläche grauweiss, körnig, rauh anzufühlen. Die Körner sind dicht aneinander gelagert; Trabekel der Drüsensubstanz verdickt. — Die Drüsen längs der Trachea zeigen sich weniger stark verändert.

1) In der Höhe der Bifurcation der Trachea sitzt an der vorderen Wand des Oesophagus rechts von der Mittellinie eine in die Quere gezogene, 0,6 cm. breite Grube, in welche sich die concentrisch verlaufenden Schleimhautfaltungen einsenken. Der Tiefendurchmesser des Divertikels beträgt 1,5 cm., die Auskleidung desselben ist an seiner Spitze schwach pigmentirt und narbig. Eine zweite Narbe findet sich am unteren Rand der Oeffnung des Divertikels (s. unten Nr. 3). Muskelschichten fehlen

der Divertikelwand. An den oberen Rand der Oeffnung des Divertikels grenzt eine 4 cm. lange, dreieckige Narbe, die seitlich durch je eine Schleimhautfalte begrenzt wird.

2) 3 mm. unterhalb und lateralwärts des ersten Divertikels findet sich eine kreisrunde, zeltförmige, 5 mm. im Durchmesser und ebensoviel nach der Tiefe messende Ausbuchtung des Oesophagus. Die Spitze desselben ist narbig und pigmentirt. Die Richtung des Divertikels geht von unten links nach oben rechts; Muskelschichten fehlen.

3) 1 cm. unterhalb von Nr. 1 befindet sich eine halbmondförmige, stark hanfkorngrosse Oeffnung, die zu einem in der Submucosa (einwärts von den Muskellagen) verlaufenden, an der Narbe des sub. 1. beschriebenen Divertikels blindendenden Kanal übergeht. Im Verlauf dieses Kanals finden sich noch 5 weitere in einer Längsreihe angeordnete, hanfkorngrosse Defekte in der Schleimhaut, so dass diese Gegend siebförmig durchlöchert erscheint.

4) Fast in der gleichen Höhe mit der letzteren Fistel (Nr. 3) und 7 mm. nach links in der Mittellinie sitzt eine spaltförmige, stecknadelkopfgrosse Oeffnung, die zu einem 12 mm. langen, von unten links nach oben rechts verlaufenden, für eine feine Sonde leicht passirbaren Kanal führt. Bei Einführung der Sonde stösst man an die dem r. Hauptbronchus anliegenden Lymphdrüsen an. Die Schleimhaut um die Oeffnung normal.

5) Unterhalb des letzteren (Nr. 4) findet sich ein erbsengrosses Divertikel. Spitze narbig und pigmentirt; Muskelschicht fehlt. Richtung des Divertikels wie bei Nr. 4. — Nr. 1, 2, 4 und 5 stehen in Verbindung mit derbem, pigmentirtem Bindegewebe, in welches die schiefrig indurirten, von grauweissen, rauhen Knötchen durchsetzten Lymphdrüsen der Bifurcation eingebettet sind.

6) 5,4 cm. unterhalb des oberen Endes des Oesophagus findet sich an der vorderen Wand desselben, links von der Mittellinie eine 1,5 cm. messende Vertiefung, die sich gegen das Lumen des Oesophagus spaltförmig (grösster Durchmesser 1,3 cm.) öffnet. Das zugespitzte blinde Ende des Divertikels ist nach unten gerichtet. Die mikroskopische Untersuchung desselben ergibt, dass die Muskelschichten des Oesophagus von der Basis des Divertikels an allmählig verschwinden. An der Spitze findet sich Epithel, Papillen tragende Mucosa und Muscularis mucosæ; unter der letzteren eine schwielig entartete, stark pigmentirte Lymphdrüse.

Nr. 27. S. 260. 1880. Jacob B. 3. J.

Coxitis tuberculosa dext.; Tuberculose der Leber, Nieren, Mesenterialdrüsen. Amyloide Degeneration der Leber, Milz. — Hydropericardium; Pleuritis tuberculosa; Miliartuberculose der Lungen. Divertikel des Oesophagus.

6 cm. unterhalb des oberen Endes des Oesophagus befindet sich auf der vorderen Wand desselben links eine starkhanfkorngrosse Vertiefung, dicht oberhalb der letzteren eine stecknadelkopfgrosse Prominenz. Die Auskleidung des Divertikels zeigt eine strahlige Beschaffenheit; Muskelschichten fehlen. Zusammenhang mit einer Drüse nicht nachweisbar; dagegen findet sich daneben entsprechend der Uebergangsstelle der Aorta ascend. in den Arcus eine haselnussgrosse, auf dem Durchschnitt käsige und schwach pigmentirte Lymphdrüse mit verdickter Kapsel. — In der Höhe der Bifurcation der Trachea sitzt an der vorderen Oesophaguswand links eine zweite, erbsengrosse Einziehung; die Spitze ist narbig. Ein auf die narbige Stelle geführter Schnitt zeigt eine linsengrosse, eingekapselte, käsige Masse, die sich leicht herausheben lässt; dieselbe liegt in dem periœsophagealen Bindegewebe und ist durch eine Schwiele mit der Spitze des Divertikels verwachsen. Die Muskulatur des Oesophagus daselbst unterbrochen. Die mikroskopische Untersuchung ergiebt eine molecular zerfallene Substanz, zellige Elemente lassen sich nicht nachweisen. Die längs der Trachea gelegenen Drüsen und die an der Bifurcation erbsengross, theils verkäst, theils schiefrig; einzelne diffus schwarz.

Nr. 28. S. 261. 1880. Adolf S. 26. J. Seidenfärber.

Phthisis pulmonum; Divertikel des Oesophagus.

In der Spitze der r. Lunge eine wallnussgrosse, ulcerirte Höhle. Im mittleren Lappen viele bis bohnengrosse, käsige Einsprengungen. — L. Lunge zeigt im Allg. dasselbe Verhalten. — Bronchialdrüsen beiderseits theils hyperämisch, weich, theils schiefrig indurirt, mit grauweissen Knötchen durchsetzt, Kapsel verdickt.

Von der vorderen Wand des Oesophagus etwas nach links hin geht ein kegelförmiger Fortsatz gegen die Lymphdrüsen der Theilung der Trachea; entsprechend dieser Stelle zeigt der Oesophagus an seiner inneren Fläche eine erbsengrosse Vertiefung, deren Grund narbig und pigmentirt ist. Das Divertikel zeigt

sämmtliche Schichten der Oesophaguswand; die Lymphdrüse, mit welcher das Divertikel in Verbindung steht, zeigt auf dem Durchschnitt medulläre Schwellung, Pigmentirung, daneben eine spiessförmige Kalkeinlagerung.

Nr. 29. S. 267. 1880. Jacob H. 38 J. Maurer.

Phthisis pulm., Divertikel des Oesophagus. —

Bronchialdrüsen beiderseits vergrössert, theils mit miliaren Knötchen, theils mit verkästen, hanfkorngrossen Herden durchsetzt. In der Höhe der Bifurcation der Trachea an der vorderen Wand des Oesophagus links eine ovale Oeffnung von 0,6 cm. Länge, die zu einer 1,4 cm. tiefen, zeltförmigen Ausbuchtung führt; an der Spitze des Sackes eine kaum nachweisbare weissliche Stelle; Schleimhaut des Divertikels nicht pigmentirt. Richtung desselben von rechts unten nach links oben. Ueber die Basis des Divertikels ziehen alle Schichten der Oesophaguswand. Oberhalb desselben, aber ohne nachweisbaren Zusammenhang, eine mit miliaren Knötchen durchsetzte, bohnengrosse Lymphdrüse. Die mikroskopische Untersuchung ergiebt, dass die beiden äusseren Muskelschichten gegen die Spitze zu aufhören, während Epithel, die Mucosa, letztere auffällig glatt, ohne Papillen, wie die Muscularis mucosæ vorhanden sind. In der letzteren Schicht und dem umgebenden Bindegewebe Pigmentablagerung. Bei der mikroskopischen Untersuchung dieses Gewebes findet sich im Bindegewebe zwischen Divertikel und l. Bronchus eine kleine, erbsengrosse, fibrös durchwachsene und pigmentirte Lymphdrüse.

Nr. 30. S. 2. 1881. Elise B. 60 J. Silberbergarbeiterin.

Schiefrige Induration der Lungen; Bronchiectasie der r. Lungenspitze.

In der Spitze der l. Lunge ein taubeneigrosser, schiefriger Herd, übrige Lunge lufthaltig, stark pigmentirt, am vorderen Rand einige Läppchen grau hepatisirt. — R. Lunge vollständig verwachsen, auch mit Pericard. Oberlappen fast ganz schiefrig, stark pigmentirt. In der Spitze eine wallnussgrosse, glattwandige Höhle. Im oberen Theile des Unterlappens eine taubeneigrosse, schiefrige Induration. Auf dem Diaphragma neben dem Oesophagus eine bohnengrosse, schiefrige Drüse.

1,2 cm. unterhalb der Theilung der Trachea an der vorderen Wand des Oesophagus, links von der Mittellinie findet sich eine stark kirschengrosse, kuglige Prominenz, an deren Basis

eine ringförmige Furche verläuft. Beim Einschneiden des Tumors zeigt sich eine dicht unter der Mucosa gelegene und mit derselben fest verwachsene, schwarze, mit hanfkorngrossen, grauweissen, rauh anzufühlenden Knötchen durchsetzte Lymphdrüse, welche stark bohnengross ist und weiche Consistenz besitzt. Auf dem Durchschnitt ist die Drüse von Bindegewebssträngen durchzogen, die von der vorderen Fläche der Lymphdrüse, resp. von der hinteren Wand des l. Hauptbronchus bis an die Mucosa sich erstrecken. Die Muskelschichten des Oesophagus dicht oberhalb und unterhalb der ringförmigen Vertiefung scharf abgeschnitten. Am untern Rand des Tumors eine liniäre, strahlige, weissliche Stelle. — Bronchialdrüsen beiderseits theils schiefrig indurirt, theils erweicht. —

Nr. 31. S. 65. 1881. Marie E. 70 J. Wollarbeiterin.

Embolische Erweichung der r. Hemisphære. — Ausgedehnte Endarteritis chron. der Aorta, ihrer Aeste und der Gehirnarterien. — Divertikel des Oesophagus. —

Bronchialdrüsen beiderseits zum Theil kalkig, schiefrig indurirt, bis bohnengross; Kapsel der einzelnen Drüsen verdickt. — Entsprechend der Höhe der Theilung der Trachea an der vorderen Oesophaguswand links eine zeltartige, im Durchmesser 1,2 cm. messende Ausbuchtung, deren Spitze gegen den l. Bronchus gerichtet ist, so dass das Divertikel von oben rechts nach unten links verläuft. Die Auskleidung des Divertikels besteht aus der normalen Schleimhaut, Wandung desselben, neben der Mucosa aus Muscularis mucosæ. Die Spitze des Divertikels steht durch einen bindegewebigen Strang mit einer linsengrossen, derben melanotischen Drüse in Zusammenhang. Die Lymphdrüsen der Bifurcation sind ebenfalls schiefrig indurirt und theilweise verkalkt bis bohnengross. —

Nr. 32. S. 94. 1881. Alexander Ch. 57 J. Conducteur.

Pleuropneumonia sinistra. Hypertrophie und Fettdegeneration des Herzens. Nephritis interstitialis. — Divertikel des Oesophagus.

1,4 cm. unterhalb der Bifurcation der Trachea an der vorderen Wand des Oesophagus, rechts von der Mittellinie eine trichterförmige, erbsengrosse Ausbuchtung, deren narbige Spitze mittelst eines schwarz pigmentirten Bindegewebsstranges mit dem r. Bronchus fest verwachsen ist. In diesem Strang ist eine erbsengrosse, schiefrig indurirte Drüse eingebettet. Muskulatur

fehlt an der Divertikelwand. Medialwärts von der Eingangsöffnung des Divertikels findet sich eine 0,8 cm. lange und 0,3 cm. breite Narbe, welche in gleicher Richtung durch einen ebensogrossen Schleimhautfaden überbrückt wird. Diese narbige Stelle besteht nur aus schwieligem, schwach pigmentirtem Bindegewebe. — Bronchialdrüsen beiderseits schiefrig indurirt, bis bohnengross; die an der Bifurcation der Trachea und längs der letzteren gelegenen Drüsen ebenfalls schiefrig, derb.

Nr. 33. S. 211. 1881. Jacob R. 65 J. Fabrikarbeiter.

Phthisis pulm. — Fettige Degeneration des Herzens. Einfache Perforation und Narbe des Oesophagus.

Im linken Pleurasack über 1000 ccm. braunrothe Flüssigkeit. Linke Lunge ist über den unteren Theil mit Faserstoff bedeckt; auf der Pleura graue Knötchen. In der Spitze der Lunge eine wallnussgrosse, ulceröse Höhle; Nachbarschaft schiefrig indurirt und mit grauen Knötchen durchsetzt. Verhalten der rechten Lunge wie das der linken.

Oesophagus vorn mit Trachea, links mit Aorta descend. fest verwachsen. Auf der vorderen Wand der Speiseröhre nach links findet sich 1 cm. unterhalb der Bifurcation der Trachea eine erbsengrosse, flache, schiefrige Narbe. Mitten in der Narbe zeigt sich eine hanfkorngrosse, runde Oeffnung mit glattem Rande, durch welche eine feine Sonde in eine haselnussgrosse, mit bräunlichschwarzen Massen gefüllte, zwischen linkem Bronchus, Art. pulm. sin. und Aort. descend. gelegene Höhle gelangt. — 1 cm. unterhalb der Fistel liegt noch eine linsengrosse, schwarze Partie mit einer stecknadelkopfgrossen, runden Oeffnung im Centrum, die ebenfalls mit der erwähnten Höhle in offener Communication steht. Die Wandung beider sich allmälig erweiternden Canäle, durch welche die Oeffnungen der Speiseröhre in die Höhle führen, hat eine weiche Consistenz und röthliche Farbe. Die mikroskopische Untersuchung dieser Wandung ergiebt runde Zellen mit grossen Kernen, und zarte Gefässe, welche in spärlichem Bindegewebe eingebettet sind. Der Inhalt der oben erwähnten Höhle besteht aus vielen kleinen, runden, in Zerfall begriffenen Zellen, feinkörnigen Massen und schwarzem Pigment, sowie einzelnen elastischen Fasern. Die Wandung der Höhle ist glatt, 4 mm. dick, innen schwarz, aussen weisslich und beim Einschneiden knirschend. Lymphdrüsen entlang der Trachea links und die am Hilus der linken Lunge gelegenen erbsen- bis

bohnengross; Kapsel verdickt. Durchschnitt schiefrig indurirt, in anderen wieder schwarz und weich; nirgends Tuberkel nachweisbar.

Beim Einschneiden des rechten Hauptbronchus entleert sich eine weissgelbliche, mit schwarzen Streifen durchsetzte rahmige Flüssigkeit. Dicht an der Abgangsstelle des rechten unteren Bronchus findet sich ein Defect, der zwei Knorpelringe betrifft, eine ovale erbsengrosse Oeffnung mit glattem Rande; dicht daneben findet sich noch ein erbsengrosses, ovales Loch; beide Oeffnungen sind ringsum schwarz verfärbt und führen zu einer stark wallnussgrossen, zwischen rechtem Bronchus und Art. pulm. dext. gelegenen Höhle. Diese Höhle erstreckt sich bis zur Bifurcation der Trachea, sie communicirt mit der Höhle neben dem linken Hauptbronchus nicht. Der Höhleninhalt ist von gleicher Beschaffenheit wie der der linksseitigen Höhle. Neben der Eingangsöffnung der rechtsseitigen Höhle zeigt sich eine erbsengrosse, schiefrige, strahlige Partie. In der Mitte dieser Stelle liegt eine hanfkorngrosse Fistel, die auf eine schiefrig indurirte, erbsengrosse Drüse führt; letztere sitzt zwischen Bronchus und Art. pulm. und ist mit denselben fest verwachsen. — In der Abgangsstelle des linken oberen Bronchus eine linsengrosse, schiefrige Narbe, in der sich eine stecknadelkopfgrosse Vertiefung findet; beim Einschneiden zeigt sich eine bohnengrosse, zwischen Bronchus und der benachbarten Art. pulm. gelegene, derbe melanotische Drüse; dieselbe setzt sich zwischen zwei Knorpelringen bis in die erwähnte Vertiefung fort. — Lymphdrüsen an der Bifurcation der Trachea bohnengross; Kapsel verdickt; auf dem Durchschnitt bröcklig, schwarz, mit weisslichen Streifchen durchwachsen; keine Tuberkel nachweisbar.

Von diesen 33 Fällen fallen 15 den Jahrgängen von 1872 bis 1879, die übrigen demjenigen von 1880 bis 1881 zu. Von 28 Fällen liegen uns die Präparate, von 5 nur die Protokolle vor.

II. Pathologische Anatomie.

A. Anthracosis und Verwandtes.

Nach unseren Beobachtungen, die sich über 80 Leichen erstrecken, ist die Anthracosis die häufigste chronische Erkrankung der Mediastinaldrüsen. Schon Tiede-

mann und Eternod kamen zum gleichen Resultate. Jedoch dürfen uns diese übereinstimmenden Beobachtungen nicht zu dem Schlusse verleiten, dass die Anthracosis, absolut genommen, die häufigste Lymphdrüsenaffection sei. Es giebt gewisse Bedingungen, die sowohl die Häufigkeit als auch die Intensität der Anthracosis steigern, und diese Bedingungen sind gerade in Basel, am Orte unserer Beobachtungen, in hohem Maasse vorhanden (Fabriken).

Unter Anthracosis versteht man eine Anhäufung von schwarzem Pigment in den Lungen und in den Lymphdrüsen, welches im Gegensatz zu dem in loco entstandenen Melanin aus der Aussenwelt stammt und aus Kohlenpartikelchen besteht.

Die von Anthracosis befallenen Drüsen zeigen, je nach der Intensität und Extensität der einwirkenden Fremdkörperchen, verschiedene pathologische Veränderungen. In dem späten Stadium, das man am häufigsten findet, sind die Drüsen kleiner als normal, sehr hart; die Kapsel ist verdickt und oft selbst schwarz pigmentirt. Die Schnittfläche ist gleichmässig, schiefrig, hart; oft sieht man die Septen als deutliche grauweisse Züge von der dunklen Grundlage sich abheben. Nicht selten enthalten die Drüsen im Centrum bröcklige, schwarze Massen, die sich entweder allmählig in die übrige harte Drüsensubstanz fortsetzen, oder die von ihrer Umgebung durch eine grauweise, dünne Membran abgeschlossen sind, so dass man dieselben sehr leicht aus dieser Höhle herausnehmen kann; dagegen haben wir an der Peripherie der Drüsen jene Massen nie gefunden. Dieselbe Eigenthümlichkeit beobachtete auch Eternod (l. c. pag. 46).

„Dans le second cas, lorsqu'il y a ramollissement, celuici, comme l'induration, peut être partiel ou total. S'il est partiel, il forme un ou plusieurs foyers au centre du

ganglion; ce qui est une particularité remarquable, car nous n'avons jamais observé de ramollissement où les bords seraient attaqués sans que le centre fût malade."

Die ganze anthracotische Drüse kann nicht selten in eine schwarze feuchte Masse übergehen, ja vereitern. Daran schliesst sich dann meist eine Entzündung in der Nachbarschaft an, die je nach der Localität und dem Verlaufe des angeregten Processes die Veranlassung zu Perforation, Narben-Divertikelbildung und Stenosen geben kann. Dieser Veränderungen gedenken wir später. Ueber die Vereiterung der anthracotischen Drüsen spricht sich Rindfleisch [1]) aus, wie folgt: Bei der gewöhnlichen physiologischen Anthracose sah ich 2 Mal eine consecutive Vereiterung der Drüse und Eröffnung in die Hauptbronchien. Bei der Anthracose der Kohlenarbeiter soll dies öfter vorkommen. Seltener sind die Drüsen partiell von Anthracosis befallen; in solchen Fällen sind sie entweder grösser als bei der diffusen Form, oder sie sind ebenso gross.

Im ersteren Fall sind sie im Allgemeinen weich, die Kapsel wenig verdickt und schwach pigmentirt; der Durchschnitt zeigt bald im Centrum, bald an der Peripherie circumscripte kleine hanfkorn- bis erbsengrosse, grauschwarze, hart sich anfühlende Stellen; die übrigen Theile der Drüsensubstanz dagegen sind ganz normal.

Im zweiten Falle ist die Kapsel stärker verdickt und pigmentirt; die Drüsensubstanz fühlt sich hart an und auf den Durchschnitt finden sich circumscripte grauschwarze Partien, theilweise grauweisse harte Stellen. Dies Verhältniss lässt sich vielleicht dadurch erklären, dass der eingewanderte Ἄνθραξ durch sein längeres Verweilen in der Drüsensubstanz einen Reiz auf seine

[1]) Lehrbuch der pathol. Gewebe-Lehre. 1873. p. 384.

Umgebung ausübte, dessen Ausdruck in der Proliferation des Drüsengewebes und später in der Schrumpfung des neugebildeten Gewebes sich findet.

Viel seltener findet man die anthracotischen Drüsen, zumal bei jüngeren Individuen, grösser als normal bis haselnussgross; sie sind dann weich, feucht, gleichmässig schwarz. Diese Form dürfte man vielleicht mit der medullären Schwellung der Drüsen bei den acuten Krankheiten vergleichen, die sich jedoch durch ihre Farbe und Entstehungsweise wesentlich von ersterer unterscheidet. Wir wären geneigt, noch weiter zu gehen und diese Form als das erste Stadium der anthracotischen Drüsen zu betrachten; dieses gienge dann je nach der Quantität des angehäuften Pigmentes und je nach der Zeit, welche für seine Einwanderung nothwendig war, entweder direkt in das Strumpfungsstadium über, oder letzteres käme indirekt zu Stande durch Fortpflanzung der Entzündung auf die Nachbarschaft mit oder ohne nachfolgende Perforation in die anliegenden Organe (Oesophagus Trachea etc.).

Sehr oft findet man die einzelnen Drüsen in einer derben schwieligen, glänzenden, schwarz pigmentirten Kapsel eingeschlossen; ferner können viele nebeneinander liegende Lymphdrüsen durch entzündliche Verwachsung ein taubeneigrosses Packet bilden, wo dann meist die Grenzen der einzelnen Drüsen vollständig verwischt sind. Diese Eigenthümlichkeit findet sich gewöhnlich an den Intertracheo-Bronchialdrüsen, seltener an den Prætracheo-Bronchialdrüsen; das hängt damit zusammen, dass gerade in diesen Gegenden, zumal an der Bifurcation, die Lymphdrüsen angehäuft sind.

Was das Alter anbetrifft, so kommt die Anthracosis meist bei Erwachsenen vor; sehr selten dagegen vom 15. bis zum 3. Jahre herab. Das früheste Alter,

in welchem ich die Anthracosis nachweisen konnte, betrifft ein 3jähriges Kind (Nr. 27). Tiedemann fand ein Divertikel mit Anthracosis bei einem 8jährigen Individuum (Nr. VIII.). Im Allgemeinen nimmt die Pigmentirung mit dem Alter zu und erreicht ihren höchsten Grad bei Individuen über 50 Jahren. Diess gerade ist ein Beweis für die schleichende Einwanderung des Ἄνθραξ und demgemäss auch für die chronische Entzündung der Lymphdrüsen.

Die Pigmentirung findet sich am stärksten vertreten bei dem am Lungenhilus gelegenen und bei den Intertracheo-Bronchialdrüsen, dagegen nimmt sie von den Praetracheo-Bronchialdrüsen an gegen die Substernaldrüsen ab. Zum Schluss möchten wir noch hervorheben, dass die Anthracosis der intrathoracischen Drüsen fast nie selbstständig vorkommt, sondern fast immer mit Phthisis, zumal mit chronischer interstitieller Pneumonie und Bronchiectasien combinirt ist, welche letztere ebenfalls meist mit Bindegewebsneubildung verbunden sind. Diess Verhältniss führt uns zu dem Schlusse, dass diese Krankheiten mit denjenigen der Lymphdrüsen die gleichen Ursachen haben.

Wir haben bis jetzt kurzweg von Anthracosis gesprochen, ohne einen sehr wichtigen Factor mit in Betracht zu ziehen. Nach den mikroskopischen und chemischen Untersuchungen der anthracotischen Lymphdrüsen von Eternod soll die Kohle von Silicium begleitet sein. So findet er auf 100 Theile des trockenen Rückstandes 8,009% C., 21,863% Si, und 70,128% N.-haltige Substanzen. Selten kann die Chalicosis allein die oben beschriebenen Veränderungen der Lymphdrüsen und ihre Folgen herbeiführen (Nr. 26).

Einen hieher gehörenden ausgeprägten Fall von Chalicosis publicirte Herr Prof. Immermann (L. c.).

Die später vorgenommene chemische Untersuchung ergab einen Gehalt an Kieselerde der Lungensubstanz von 0,74% und der Bronchialdrüsen von 3,1%, also noch mehr als in der Lungensubstanz.

B. Verkäsung (bedingt durch Scrophulosis und Tuberculosis.)

Nach Hasse (l. c. pag. 466) kommt die scrophulöse Erkrankung der intrathoracischen Lymphdrüsen im kindlichen Alter primär vor und geht oft in Heilung über, oder es werden die Lungen secundär von Phthise ergriffen.

Meistens verhält es sich aber umgekehrt; die zerstörende Erkrankung localisirt sich primär in den Lungen, und erst nach längerer oder kürzerer Zeit ergreift sie secundär die Lymphdrüsen der Brusthöhle. Im Vergleich zum Verlauf der Anthracosis ist der Verlauf der Phthisis pulmonum und bronchialis verhältnissmässig rascher zu nennen. Sowohl die Scrophulosis als die Tuberculosis führt auf dem Wege der Verkäsung zu ganz ähnlichen Folgen, wie die Anthracosis der Lymphdrüsen.

Ohne in die schwierige Materie der Lymphdrüsenscrophulose und -tuberculose näher eintreten zu wollen, heben wir bloss die wesentlichen makroskopischen Veränderungen kurz hervor.

In frischen Fällen ist die Drüse stark vergrössert (bis zu Taubeneigrösse); die Kapsel gespannt und stark injicirt. Zuweilen sieht man auf der Durchschnittsfläche grauweisse submiliare Knötchen. Weit häufiger findet man vorgerücktere Veränderungen: käsige Herde, bald nur als punktförmige, gewöhnlich aber hirsekorn- bis erbsengrosse, opake, gelbliche, trockene Einlagerungen in das im Uebrigen noch transparente Parenchym; doch

kann auch die ganze Drüse auf einmal necrotisiren. Daran schliesst sich einfache oder mit Eiterung verbundene Erweichung, welche zur Perforation in Nachbarorgane führen kann (s. unten). Weit günstiger ist der Ausgang in Verkalkung. Sie tritt in kleinen stecknadelkopf- bis erbsengrossen, gelblichen Concrementen, bald von rundlicher, bald von eckiger Form auf; diese Concremente sitzen meist im Centrum, wie die Erweichung bei den schiefrig indurirten Lymphdrüsen und lassen sich entweder leicht von ihrer Nachbarschaft abheben oder sitzen fest, von einer bindegewebigen Kapsel eingeschlossen. Man findet seltener eine vollständig verkalkte Drüse von einer derben pigmentirten Kapsel umgeben. Die Verkalkung ist bei den verkästen Drüsen viel häufiger als bei den melanotischen vorhanden.

III. Folgezustände.

Als Folgen der Anthracosis und Verkäsung sind zu nennen die: Compression, Divertikelbildung, Perforation von Nachbarorganen.

In Bezug auf die relative Häufigkeit, in welcher Anthracosis und Scrophulosis solche Folgezustände herbeigeführt, ergiebt sich nach meiner Zusammenstellung Folgendes: Die reine Anthracosis ist die häufigste Ursache, seltener die reine Scrophulosis. Ich fand reine Fälle von Anthracosis 17 (Nr. 5, 7, 9, 10, 13, 15, 16, 18, 19, 21, 23, 24, 25, 26, 30, 31, 32), und von reiner Verkäsung nur 7 (Nr. 2, 3, 6, 27, 28, 29 und 34, siehe unten pag. 61). Nach der Anthracosis sind combinirte Fälle von Srophulosis und Anthracosis am häufigsten; ich habe 8 solche Fälle aufzuweisen (Nr. 4, 11, 12, 14, 17, 20, 22, 33). Unter diesen Fällen sind auch alle diejenigen mitgerechnet, wo nur die Lungen und nicht die Lymphdrüsen käsige und tuberculöse Ver-

änderungen zeigten. Diess ist sogar das gewöhnliche Verhalten, insofern in den Lymphdrüsen dieser Kategorie käsige Einlagerungen in der Regel fehlten, und nur ausnahmsweise vorwiegend Verkäsung in denselben vorhanden war. Deshalb dürften wohl mit mehr Recht die meisten Fälle dieser Gruppe in Bezug auf die Folgezustände der Gruppe der reinen Anthracosis zuzurechnen sein.

A. Compression.

Indirect kann der Oesophagus durch Traktionsdivertikel verengt werden, die auf Kosten seiner Schleimhaut eine beträchtliche Grösse erreicht haben (Nr. 1, 5. — Obs. XXII von Eternod). Dieselben können ferner bei beträchtlicher Grösse einen Druck auf den Oesophagus ausüben (Nr. 1, 5).

Direct werden durch schrumpfende anthracotische und chalicotische Lymphdrüsen die Trachea, Bronchien, Blutgefässe und Nerven betroffen (Nr. 20 25). Tiedemann berichtet ebenfalls von solchen Veränderungen; so heisst es (S. 600) „in Nr. 12 und 13 haben wir Stenose des unteren Theils der Luftröhre.“ Ausser Verengungen kommen auch Obliterationen der Bronchien durch schiefrige mit Periadenitis chronica verbundene Induration der Lymphdrüsen vor. So in Bronchialäste 2. und 3. Ordnung in Nr. 20.

Was die Verengung der Blutgefässe betrifft, so war in Nr. 20 der obere Umfang der Art. pulm. dext. in Falten gelegt, der obere Ast derselben nur noch für eine feine Sonde durchgängig und der correspondirende Venenast des Oberlappens vollständig geschlossen. Diese Veränderungen sind durch das am Winkel zwischen Hauptbronchus und Trachea sitzende, schiefrig indurirte und central erweichte Lymphdrüsenconglomerat veranlasst. Hingegen hat Tiedemann in mehreren Fällen

Stenose der Gefässe beobachtet (Nr. 7, 11, 12, 13, 14 und 16. S. 602). Herr Prof. Immermann hat hochgradige Striktur beider Pulmunararterien neben Einschnürungen von Bronchien publicirt (v. o.). Dieser Fall betraf einen in sehr sandiger und staubiger Gegend wohnenden Bahnwärter. Letzterer wurde 11 Jahre lang in der Erlanger Poliklinik wegen hochgradiger Dyspnöe und Husten in Folge chronischer interstitieller Pneumonie behandelt. Zudem constatirte man eine Circulationsstörung im kleinen Kreislauf, welche sich durch die interstitielle chron. Pneumonie allein nicht erklären liess. Der 2 Pulmunalton war im Gegensatz zum 2. Aortenton verstärkt, laut klappend; gleichzeitig mit ihm konnte man Erschütterung in der Gegend der Pulmunalarterien palpatorisch nachweisen; über verschiedenen Theilen des Thorax hörte man ein blasendes, systolisches Geräusch. Alle Herztöne waren rein, also Herzfehler ausschliessbar. Schliesslich gesellten sich Cyanose und Hydrops dazu und unter Erscheinungen des Lungenoedems gieng Patient zu Grunde.

Die vorgenommene Section erklärte alle Symptome, indem neben anderen Abnormitäten eine enorme, durch festes Schwielengewebe bedingte Striktur der Pulmunalarterien vorhanden war. Daneben fanden sich „Dilatation und Sclerose der Pulmunalarterie vor der Striktur. — Enorme excentrische Hypertrophie des rechten Herzens. — Obliteration des Herzbeutels. — Chronische, diffuse und knotige, interstitielle Pneumonie. — Residuen von (besonders rechtsseitiger) Pleuritis. — Traktionsdivertikel der Speiseröhre und des rechten Bronchus.“

Dieser Fall bietet grosses klinisches Interesse, weil hier die durch die anatomische Veränderung bedingten Störungen am Lebenden genau verfolgt worden sind.

Von den Nerven kommt hauptsächlich der N. vagus

und seine Verzweigungen in der Brusthöhle in Betracht. Im Fall Nr. 20 war der N. vagus dext. durch die am Winkel zwischen rechtem Bronchus und Trachea gelegenen melanotischen Drüsen der rechten Wand der Trachea angepresst und an der hinteren Wand des Bronchus angewachsen. Unterhalb des letzteren ist er von dem an der Bifurcation der Trachea sitzenden schiefrig indurirten Drüsenpacket umwachsen. Die mikroskopische Untersuchung der Nerven an diesen Stellen ergiebt einen feinkörnigen Zerfall vieler Markscheiden. — Der N. vagus sinist. fand sich im Fall 25 an 2 Stellen von schiefrig indurirten Lymphdrüsen umwachsen. An beiden Stellen wies die mikroskopische Untersuchung eine fibröse Hyperplasie der Scheide und des interfasciculären Gewebes, Zerfall der Markscheide zahlreicher Nervenfasern in glänzende Klumpen und Fetttröpfchen nach; derselbe Zerfall in der Markscheide war unterhalb des ersten und zweiten Drüsenpakets, in geringerem Grade auch oberhalb der ersten Compressionsstelle vorhanden.

Tiedemann berichtet über die in einem Fall von Compression des N. recurrens sin. beobachteten Symptome (§ 606) folgendes: *„Das Præparat stammt von einem Mädchen, das in der hiesigen Gebäranstalt an den Folgen der Geburt starb. Die Kranke war aphonisch; mit dem Kehlkopfspiegel sah man deutlich eine vollständige Lähmung des linken Stimmbandes, welche sich vor längerer Zeit bei ihr ohne damals nachweisbare Ursache entwickelt hatte.“*

B. Divertikel des Oesophagus.

Unter Divertikel versteht man eine abnorme, umschriebene Ausbuchtung eines Hohlorganes. An muskulösen Hohlorganen unterscheidet man ächte und unächte Divertikel (J. F. Meckel), je nachdem die gesammte

Wand oder nur die Schleimhaut an der Ausbuchtung Theil nimmt. Der fast ausschliessliche Sitz des hier in Betracht kommenden Divertikel ist der Oesophagus. Zenker unterscheidet 2 Formen von Divertikeln, die Pulsions- und Traktionsdivertikel, die sich durch Sitz, Entstehungsweise, Structur, Symptome und pathologische Bedeutung streng unterscheiden (l. c. § 50).

Die Pulsionsdivertikel kommen nach Zenker nur im laryngealen Theil des Pharynx („sicher nur mit den seltensten Ausnahmen") vor und zwar an der hinteren Wand des Schlundes, wo die Muskelfasern des Constrict. pharyng. inferior in dünner Lage parallel quer continuirlich von der einen Seite zur anderen verlaufend, die Entstehung der Pulsionsdivertikel begünstigen. Letztere haben die Grösse einer Erbse bis zur Grösse einer Haselnuss; sie können aber unter Umständen einen Sack bilden, dessen Länge 13 Ctm. und darüber und dessen Querdurchmesser mehr als 5 Ctm. erreicht (§ 54). Die Wand dieser Säcke ist dick und besteht aus der stark verdickten Schleimhaut und submucosa und einer fascienartig verdichteten äusseren Bindegewebsschichte. Ueber die Entstehung der Pulsionsdivertikel spricht sich Zenker folgenderweise aus (§ 55): *„es ist in einer Reihe von genau untersuchten Fällen völlig unzweideutig, dass der Sack sich durch eine Vorstülpung der Schleimhaut zwischen den auseinander gedrängten Muskelfasern, und zwar gewöhnlich den untersten quer und continuirlich über die hintere Pharynxwand verlaufenden Fasern des constrictor pharyng. inferior, gebildet hat, dass er also eine Schleimhauthernie (Pharyngocele) darstellt."* Als ætiologisches Moment für diese Form (§ 59) wird „die Einklemmung eines Fremdkörpers oder festen Bissens im Schlunde" angeschuldigt, indem dieselben, während des Schluckens gegen die Schleimhaut ange-

presst, einige Muskelfasern auseinander drängen und dadurch die Ausstülpung der Schleimhaut zwischen den Muskelfasern bewirken (Kirschkern, Pfefferkorn, ein Stück Brodrinde, Geflügelknöchelchen); ferner hat sich im Laufe der Jahre ein Pulsionsdivertikel in Folge eines Traumas (Sturz vom Pferde) entwickelt durch Zerreissung einzelner Muskelfasern des Schlundes (§ 59). Die Entwickelung dieser Divertikel ist sehr langsam und ihre Symptome beschränken sich auf die erschwerte Deglutition. Solche Individuen müssen oft, wenn das im Verlaufe vieler Jahre gross genug gewordene und mit Speisen gefüllte Divertikel den Oesophagus vollständig comprimirt, mit der Schlundsonde künstlich ernährt werden.

Die Traktionsdivertikel betreffend stimmen unsere Befunde im Allgemeinen mit den Angaben von Zenker überein. Diese Divertikel finden sich an der vorderen Wand des Oesophagus, am häufigsten im mittleren Drittheil bald in der Höhe der Theilung der Trachea, bald unterhalb oder oberhalb derselben, viel seltener dagegen am oberen unteren Drittheil des Oesophagus. Wir fanden Divertikel im ganzen 34 mal bei 24 Individuen; 15 mal unterhalb der Theilung der Trachea (Nr. 1, 2, 10, 11, 14, 17, 19 (2), 21, 22, 23, 24, 26. 28, 32), 9 mal in der Höhe der Bifurcation (Nr. 7, 12 (3), 16, 26 (2), 27, 29, 31), 4 mal oberhalb derselben (Nr. 3, 4, 12, 18), 3 mal im oberen Drittheil des Oesophagus (Nr. 12, 26, 27), 3 mal im unteren (Nr. 5). Diese Zahlen erklären sich aus den topographisch-anatomischen Beziehungen zwischen Oesophagus und Lymphdrüsen. Entsprechend dem mittleren Drittheil des Oesophagus und zwar an dessen vorderem Umfang finden sich zahlreiche Lymphdrüsen, während längs des oberen und unteren Drittheils des Oesophagus gar keine oder nur vereinzelte Drüsen vorkommen.

Die Divertikel sitzen häufiger rechts von der Mittellinie der vorderen Oesophaguswand als links, viel seltener in der Mittellinie. Es fanden sich Divertikel 18 mal rechts (Nr. 1, 2, 5 (3), 11, 12 (2), 14, 16, 17, 18, 22, 23, 24, 26 (2), 32), 10 mal links (Nr. 10, 12 (1), 19 (2), 26 (1), 27 (2), 28, 29, 31), 3 mal in der Mittellinie (Nr. 12, 21, 26). Diess hängt zusammen mit der Deviation des Oesophagus nach rechts hin unterhalb der Bifurcation der Trachea, mit der grösseren Zahl und mit dem grösseren Volum der rechtsseitigen Intertracheobronchialdrüsen im Verhältniss zu den linksseitigen.

Meist findet sich nur ein Divertikel; selten mehrere. Unter 24 Fällen von Divertikeln fanden sich 19 mal 1, 2 mal 2 (Nr. 19, 27), zwei mal 4 (Nr. 12, 26), und 1 mal 3 (Nr. 5). In dieser Richtung stimmen im Allgemeinen auch die Befunde von Zenker mit den unsrigen überein; so fand er unter 54 Fällen 40 mal 1, 11 mal 2, und 3 mal 3; hingegen sind bis jetzt meines Wissens nirgends 4 Divertikel in einem und demselben Fall beobachtet worden.

Die meisten Divertikel haben die Form eines Trichters, deren Eingangsöffnung rundlich, seltener halbmondförmig gestaltet ist, das blinde Ende endigt zugespitzt, oder es sind ampulläre Divertikel; letztere Form findet sich übrigens nur an einem Divertikel (Nr. 1).

Im Allgemeinen erreichen die Divertikel ungefähr die Grösse einer Erbse, zumal diejenigen, die ihren Sitz in der Höhe der Bifurcation bald rechts, bald links, bald median haben. Sie können aber in seltenen Fällen bis zur Grösse eines Hühnereies wachsen (Nr. 1, 5). Rokitansky spricht von grossen Divertikeln, ohne aber bestimmte Maasse anzugeben. „Sie können sich bei namhafter Vergrösserung in die Lunge einbetten“ (§ 127). Zenker fand sie „etwa 2—8 mm. tief; doch erreichen

sie in einzelnen Fällen auch eine Tiefe von 9—12 mm. Noch grössere sind ganz seltene Ausnahmen". Eternod berichtet einen Fall von der Grösse einer Haselnuss: *„la plupart atteignent à peine à la grosseur d'un petit pois; cependant celui de notre Obs. XV. a la grosseur d'une noisette etc."* (pag. 61). Wir fanden sie 23 mal 2 - 9 mm. tief (Nr. 2, 3, 5 (3), 10, 11, 12 (3 Div.), 14, 16, 18, 19 (2 Div.), 21, 22, 23, 24, 26 (2 Div.), 27 (2), 28, 32); 6 mal hatten sie eine Tiefe von 1—2 cm. (Nr. 5, 12, 26 (2 Div.), 29, 31); 1 mal eine Tiefe von 4 cm. (Nr. 5) und 1 mal von 5,5 cm. (Nr. 1). —

Ueber die Anatomie des Divertikels ist folgendes zu erwähnen: Die Oesophaguswand besteht von innen nach aussen gerechnet aus Epithel, Schleimhaut, einer Muskellage der Schleimhaut (Muscularis mucosæ), submucosa, Circulär- und Longitudinalermuskelschicht und einer äusseren Bindegewebsschicht. Die Divertikel können entweder aus allen Schichten der Oesophaguswand bestehen (ächte Divertikel), oder nur aus der Schleimhaut, muscularis mucosæ und dem periœsophagealen Bindegewebe (unächte Divertikel). Nach unseren Befunden scheinen letztere weitaus die häufigsten zu sein; so gehören 27 von 34 Divertikeln der letzteren Kategorie an (Nr. 1, 2, 5 (3), 10, 11, 12 (3), 14, 16, 18, 19 (2), 21, 23, 24, 26 (4), 27 (2), 29, 31, 32). Nur 3 mal der ersteren (12, 22, 28). Für die übrigen Divertikel ist in den Protokollen darüber nichts enthalten. Unsere Befunde stimmen also mit der Ansicht von Rokitansky über die Anatomie der Traktionsdivertikel überein. Er sagt, dass die Wand des Oesophagus zu einem Trichter herausgezogen wird, „von welchem sich von der Spitze her allmälig die Muscularis zurückzieht, so dass es endlich zu einem Schleimhautdivertikel wird, dessen ursprünglich weite Mündung sich verengt, indem sie durch einen

Fleischwulst begrenzt wird.“ Rokitansky gegenüber will Tiedemann die Divertikelwand meistens neben der Schleimhaut von der Muscularis bedeckt gefunden haben. „Unter den 11 fertigen und nicht secundär veränderten Tractionsdivertikeln, die ich möglichst sorgfältig untersucht habe, ist nur ein einziges, bei dem die Muscularis die Schleimhaut nicht vollständig bedeckt; bei allen anderen überkleidet dieselbe das Divertikel bis zur am meisten ausgezogenen Stelle hin, wo die Muskelfasern sehr stark winklig herausgezerrt und auch theilweise vollkommen geknickt sind.“ Zenker ist ebenfalls der Ansicht, wie Tiedemann, dass die Divertikel in den meisten Fällen aus der Schleimhaut und Muscularis bestehen. —

Nähere Betrachtung verdient die Schleimhaut des Divertikels; sie senkt sich faltig in das Divertikel hinein und besitzt entweder gegen die Spitze hin einen narbigen Charakter und ist im letzten Fall nicht selten pigmentirt; oder sie erscheint normal. Es dürfte jedoch die narbige Beschaffenheit derselben häufiger vorkommen. So fanden sich in 18 Divertikeln Narben (Nr. 2, 5, 7, 10, 11, 12 (2), 14, 18, 23, 24, 26 (3), 27 (2), 28, 32); neben den Narben der Schleimhaut fand sich an der Spitze des Divertikels in 11 Fällen eine schwärzliche Pigmentirung (Nr. 5, 7, 10, 12, 14, 23, 26 (3), 28, 32). In 10 Fällen keine Narben. Von den übrigen 6 Divertikeln sind 4 perforirt und für zwei findet sich in den Protokollen keine genaue Angabe.

Für das Verständniss der Divertikelbildung ist aber von grosser Wichtigkeit zu wissen, wie sich die Divertikel zu ihrer Nachbarschaft verhalten. Am häufigsten sieht man die Spitze des Divertikels fest verwachsen mit einer pathologisch veränderten Lymphdrüse. Letztere ist entweder gänzlich schiefrig indurirt, meist

erbsengross, oder nicht selten vollständig verkalkt; seltener zeigte die Drüse beide Veränderungen gleichzeitig. Der Zusammenhang zwischen Drüse und Divertikel ist zuweilen ein indirekter, durch einen Bindegewebsstrang vermittelter. Meistens handelt es sich um die Intertracheo-Bronchialdrüsen. Wir fanden diesen Zusammenhang mit den Drüsen bei 23 Divertikeln, 2 Divertikel (Nr. 5) sind gleichzeitig mit der rechten schiefrig indurirten Lunge und schiefrig indurirten, bzw. verkalkten Lymphdrüsen verwachsen. Hingegen zeigt ein Fall, welcher im unteren Drittheil des Oesophagus liegt, nichts ähnliches (Nr. 1). Solche Fälle erklärt Zenker dadurch, dass er annimmt der ursprüngliche Zusammenhang sei hier im Laufe der Zeit verschwunden (§ 71).

Aus dem Gesagten ist nicht schwer die Entstehungsweise der Divertikel zu erklären: durch irgend eine Veranlassung bildet sich Erweichung der schon vorher pathologisch veränderten Lymphdrüsen des Mediastinum postic., welche gewöhnlich zur Perforation des Oesophagus führt. Dabei scheint meist eine enge Fistel in der Oesophaguswand zu entstehen, durch welche die erweichten Theile der Lymphdrüse entleert werden, worauf sich der Fistelgang und die Perforationsöffnung der Schleimhaut durch (pigmentirtes) Narbengewebe schliesst und die Reste der Drüse zusammenschrumpfen. Fall Nr. 23 giebt einen Beleg hiezu; es finden sich 2 linsengrosse schiefrige Narben auf der innern Wand des Oesophagus, in deren Centrum hanfkorngrosse Fisteln liegen; letztere führen durch je einen allmählig sich erweiternden Kanal zu einer gemeinsamen Höhle. Die Wandung der Kanäle ist mit Granulationsgewebe ausgekleidet.

Die geschrumpfte an der starren Trachea befestigte Lymphdrüse übt einen steten Zug auf die Narbe des

Oesophagus aus und das Resultat ist die Entstehung des Divertikels (Rokitansky). Je mehr die Oesophaguswand resp. die Schleimhaut derselben gezerrt wird, desto mehr ziehen sich die Muskelbündel davon zurück und das mehrfach geschilderte unächte Divertikel ist fertig. Eine Uebergangsform stellt Fall Nr. 23 dar; hier finden sich noch einige über die Divertikelwand bis zur Spitze des Divertikels verlaufende Muskelbündel, während die meisten sich um die Basis desselben biegen.

Seltener als völlige Perforation kommt Mitbetheiligung bloss der äusseren Schichten des Oesophagus vor. Diese letzteren sind von schwieligem Bindegewebe durchwachsen, die Schleimhaut und die Muscularis mucosæ sind intact. Bei der Schrumpfung der Drüse und des neugebildeten Bindegewebes entsteht ebenfalls ein unächtes Divertikel, welches sich von den Vorigen durch die Abwesenheit einer Schleimhautnarbe unterscheidet.

Eine besondere Stellung nehmen die grossen in Nr. 1 und 5 beobachteten Oesophagus-Divertikel ein. Fall 5 weist 2 mit den rechtsseitigen Lymphdrüsen und der rechten Lunge verwachsene Divertikel und 1 nur mit einer Drüse verwachsenes auf, wovon das eine die Beschaffenheit eines einfachen, das andere die eines mit Narbe versehenen Traktionsdivertikels besitzt, während das dritte 3,5 cm. oberhalb der Cardia gelegene sich durch seine bedeutende Grösse (7:4 cm.) und bauchige Gestalt auszeichnet. Dasselbe ist ein unechtes Divertikel und zeigt keine Narbe. Nach Zenker (l. c. pag. 53) müsste man eine solche Form den Pulsionsdivertikeln zurechnen, obschon diese nach Zenker nur am unteren Theil des Pharynx vorkommen. Nach meiner Ansicht weist das Zusammenvorkommen mit unzweifelhaften Traktions-

divertikeln, die Adhaerenz an den geschrumpften Lymphdrüsen und der Lunge auf eine Entstehung desselben durch Traktion hin, während die Ausdehnung des Sackes in vorwiegend vertikaler Richtung auf nachträgliche Dilatation (Hineingelangen von Speisen) zurückzuführen ist. Dass Speisen in den Sack hineingelangt sein müssen und der Sack den Oesophagus comprimirt hat, geht aus der Weite des über dem Divertikel gelegenen Abschnittes des Oesophagus hervor (der Querdurchmesser des letzteren beträgt oberhalb 6,6 cm. und unterhalb der Eingangsöffnung 4 cm.). Ich nehme deshalb auf Grund dieser Beobachtung auch Divertikel gemischter Entstehung (Traktions-Pulsions-Divertikel) an.

Anders verhält sich Fall 1, wo bei einer 83jährigen Frau 8,5 cm. oberhalb der Cordia ein grosses, sackförmiges Divertikel von 6 : 5,5 cm. Durchmesser beobachtet wurde. Hier fehlt jedes Moment, welches das Divertikel auf Traktion zurückführen liesse; vielmehr sind wir zu der Annahme genöthigt, dass es sich hier um ein reines Pulsionsdivertikel handelt, welches allerdings entfernt von der gewöhnlichen, von Zenker für typisch angesehenen Stelle seinen Sitz hat.

Nach Obigem glaube ich mich zu etwelcher Erweiterung der Zenker'schen Ansicht über die Divertikel für berechtigt, und unterscheide:

1) Einfache Traktionsdivertikel: solche, die sich ohne Perforation der Oesophaguswand gebildet haben.

2) Combinirte Traktionsdivertikel: solche, denen die Perforation der Oesophaguswand vorausgegangen war.

3) Gemischte (Traktions-Pulsions-) Divertikel: solche, bei deren Entstehung anfangs Traktion, später Pulsion wirksam war (Nr. 5).

4) Reine Pulsionsdivertikel (Nr. 1).

Was das Geschlecht betrifft, so ist sowohl das männliche als das weibliche fast gleich oft den Divertikeln unterworfen. Unter 24 Fällen von Divertikeln gehören 13 dem ersteren und 11 dem letzteren an. Zenker ist ebenfalls zu demselben Resultat gekommen. Er sagt, „dass das Geschlecht auf das Vorkommen dieser Divertikel ohne Einfluss sein werde, liess sich nach deren Entstehungsweise voraussehen (unter 54 Fällen: 29 mal beim männlichen und 25 beim weiblichen Geschlecht).“

Die Häufigkeit der Divertikel nimmt mit dem Alter zu; wir fanden dieselben 14 mal bei Individuen über 40 Jahren, 9 mal zwischen 20 und 40 Jahren und 1 mal im ersten Decennium (3 Jahre). Dies deutet darauf hin, dass die Scrophulosis (d. h. Erweichung, Durchbruch und Schrumpfung scrophulöser Drüsen), welche häufig schon frühzeitig zum Tode führt, nicht die häufigste Ursache für die Entstehung der Divertikel ist, sondern eine andere chronische Erkrankung der Lymphdrüsen, die sich vornehmlich in späteren Altersperioden geltend macht; diess ist die Anthracosis.

Was das weitere Schicksal der Divertikel anbelangt, so bleiben dieselben meist stationär aus dem einfachen Grunde, weil wegen der geringen Grösse und wegen ihrer ungeeigneten Richtung, die in der Regel aufwärts, oder rechtwinklig nach rechts, links oder vorn geht, selten dagegen nach unten, die vorbeigehenden Ingesta nicht leicht in sie hineingelangen können. Daher sind sie häufig unschuldig und werden erst bei der Section gefunden.

Selten kommt es zur (secundären) Perforation eines Oesophagusdivertikels. Rokitansky (path. anat. 1881 Bd. III. pag. 38) berichtet die Perforation

eines Divertikels in Folge eines Fremdkörpers.“ In einem eminenten Falle (Mai 1856) war eine Verjauchung der Pleura im Umfange des linken unteren Lungenlappens die Folge der Necrosirung eines conischen Divertikels des Oesophagus, welches etwa 4″ über der Cardia nach links hin abgieng und in einen schmutzigbraunen, höchst übelriechenden, einzelne Rippen blosslegenden Jaucheerguss tauchte. An der Spitze war dasselbe zerfallen, missfarbig, und in der Oeffnung haftete ein kleines, plattes, scharfkantiges Knochenstückchen.“

Auf diesen einzigen Rokitansky'schen Fall gestützt, will Zenker die häufigste Ursache der Perforation der Divertikel in Fremdkörpern suchen, die von innen nach aussen das Divertikel perforiren, wiewohl er betont, dass er solche „in analogen Fällen“ nicht nachweisen konnte. „Was zu dieser Perforation führt, ist durch directe Beobachtung meist nicht zu ermitteln. A priori lässt sich an eine Perforation von innen nach aussen oder umgekehrt denken. Und beides mag vorkommen, doch dürfte der erstere Modus der häufigere sein. Wenigstens ist nicht recht einzusehen, was den Anstoss zur Verschwärung oder Necrosirung jener aussen angrenzenden, indolenten, gewiss zur Entzündung wenig disponirten, schwieligen Gewebsmassen geben soll, wenn es nicht eben von der Höhle aus auf die Schleimhaut wirkende Reize sind. Dass aber letztere wirklich zu ulcerativer Zerstörung und somit Perforation des Divertikels führen können, ist nicht nur a priori klar, sondern auch durch den wichtigen Rokitansky'schen Fall (vid. oben), welcher zuerst die deletären Folgen dieser Divertikel vor Augen legte, erfahrungsmässig nachgewiesen.“ Weiter unten fährt Zenker fort, „in den analogen Fällen unserer Beobachtung gelang es uns nicht einen Fremdkörper aufzuweisen.“ Tiedemann (S. 598)

räumt, wie Zenker, bei Perforation des Divertikels dem Fremdkörper ein causales Moment ein, fügt aber bei, „es ist aber gar nicht nöthig, dass die Perforation vom Oesophagus aus erfolgt. Es kann auch, wie wir später sehen werden, eine ursprünglich geschrumpfte Lymphdrüse, und vielleicht gerade die, welche dieses Divertikel veranlasst hat, nachträglich noch in Schmelzung übergehen und nach aussen hin perforiren.“ Meiner Ansicht nach bezeichnet Eternod (pag. 65) mit Recht die Perforation eines Divertikels von innen nach aussen als Ausnahmsfall. Dieselbe wird vielmehr häufiger von den dicht an der Spitze des Divertikels gelegenen, meist vorher geschrumpften Drüsen, welche durch uns unbekannte Ursachen in eitrige Entzündung gerathen, herbeigeführt, als von innen nach aussen. Zu dieser Annahme zwingen uns folgende Gründe:

1) Weil die Divertikel für die Aufnahme von Fremdkörpern ungünstig gelagert sind.

2) Weil die Fremdkörper mit Ausnahme des Rokitansky'schen Falles niemals als Ursache aufgefunden wurden.

3) Weil wir oft ganz ähnliche Perforationen treffen in Organen (Trachea, Bronchien, Blutgefässe), wo von Fremdkörpern keine Rede sein kann; den Ausgangspunkt bilden vielmehr dicht daneben gelegene, bröcklige, schwarze, nicht selten mit Eiter gemischte Massen, die nichts anderes sind als Reste von vereiterten, vorher schiefrig indurirten Lymphdrüsen.

4) Weil wir die charakteristische Pigmentirung der schiefrigen Drüsen auch in der Schleimhaut um die Perforationsstelle finden (Nr. 19, 21, 22).

5) Weil man zuweilen in einem und demselben Packete mehrere erweichte Lymphdrüsen findet, von denen

einige in den Oesophagus bereits perforirt sind, während die anderen keinen Durchbruch zeigen (Nr. 19).

Bevor wir die Divertikel verlassen, möchten wir noch auf eine Eigenthümlichkeit aufmerksam machen, die nur einmal im Oesophagus beobachtet wurde (Nr. 30). Auf der vorderen Wand des Oesophagus, 1,2 cm. unterhalb der Theilung der Trachea zeigte sich statt eines Divertikels eine stark kirschengrosse Prominenz, die ihre Entstehung einer mit grauweissen (chalicotischen) Knötchen durchsetzten, sonst schwarzen, bohnengrossen Drüse verdankt. An der vorgewölbten Stelle der Oesophaguswand fehlen die Muskelschichten gänzlich und die Schleimhaut ist mit Ausnahme einer weisslichen, strahligen Stelle (Narbe) normal. Die Drüsensubstanz ist mit Bindegewebssträngen durchsetzt, die sich einerseits an die Schleimhaut der Speiseröhre, andererseits an den linken Hauptbronchus anheften. Die Drüse fühlt sich an den grauen Partien rauh, sonst weich an. Zur Erklärung dieses seltenen Befundes müssen wir wohl eine vorwiegend die peripherischen Theile der Lymphdrüse betreffende Erweichung mit nachfolgendem Durchbruch in den Oesophagus annehmen, wobei die gelöste Drüse unter die Schleimhaut vorfiel und hier bei der Narbenbildung fixirt wurde.

Ausser dieser Eigenthümlichkeit fanden wir in 3 Fällen (Nr. 12, 22, 32) einfache Narben (ohne Divertikel) an der vorderen Wand des Oesophagus. Diese Narben haben ihren Sitz entweder neben der Eingangsöffnung eines Divertikels (Nr. 12, 32) oder entfernt von den letzteren (Nr. 22), aber immerhin an der Prædilectionsstelle, im mittleren Drittheil des Oesophagus. Zwei derselben sind durch je einen Schleimhautfaden überbrückt (22, 32). Die Musculatur des Oesophagus ist an diesen Stellen durch fibröses (pigmentirtes) Gewebe ersetzt,

welches sich in 2 Fällen (Nr. 22, 32) auf die dicht anliegenden, schiefrig indurirten Drüsen fortsetzt. Somit fällt die Ursache und die Genese der erwähnten Narben mit denjenigen der complicirten Traktionsdivertikel bis zu einem gewissen Grade zusammen. Sie unterscheiden sich nur dadurch, dass die Schrumpfung der veränderten Drüsen in diesen Fällen keine Wirkung auf den Oesophagus ausübte.

C. Perforation.

Unter Perforation versteht man die durch mechanische Insulte, oder durch pathologische Processe herbeigeführte Continuitätstrennung eines Organes. Unter den letzteren können auch Neubildungen (Carcinom) eine Rolle spielen, von welchem wir aber hier ganz absehen.

Die von den Mediastinaldrüsen ausgehende Perforation wird, im Gegensatz zur Divertikelbildung, nicht nur am Oesophagus, sondern auch an der Trachea, den Bronchien, Blutgefässen und dem Pericard beobachtet.

Am Oesophagus unterscheiden wir:

1. primäre,
2. secundäre Perforation.

Die erstere besteht in einem Durchbruch der normalen Oesophaguswand, während die secundäre an einem Divertikel geschieht (über die Aetiologie der secundären Perforat. s. oben pag. 51, 52, 53).

Die primären Perforationen sind häufiger als die secundären; die ersteren fanden wir 8 mal (Nr. 6, 8, 13, 14, 15, 26 (4), 33) und die letzteren nur 3 mal (Nr. 19, 21, 22).

Sowohl die primären, als die secundären Perforationen der Speiseröhre haben ihren Sitz ebenso wie die Divertikel meist unterhalb der Bifurcation der Tra-

chea und ausschliesslich in der vorderen Wand bald mehr rechts, bald mehr links; dagegen in der Höhe und oberhalb der Bifurcation und im unteren Drittheil des Oesophagus selten. Dieselben fanden sich 5 mal unterhalb der Bifurcation (Nr. 13, 15, 19, 26, 33), 2 mal in gleicher Höhe mit derselben (Nr. 6, 22); hingegen oberhalb der Theilung der Luftröhre und im unteren Drittheil des Oesophagus nur je 1 mal (Nr. 8,14). 3 mal mehr auf der rechten (Nr. 6, 13, 15), 6 mal mehr auf der linken Seite (Nr. 8, 14, 19, 22, 26, 33), 1 mal in der Mittellinie (Nr. 21).

Die Perforationsöffnung ist hanfkorn- bis erbsengross, meist mit regelmässigem, selten zackigem Rande; die Schleimhaut des Oesophagus neben der Oeffnung ist sehr häufig schwarz pigmentirt.

In der Regel findet sich nur eine, seltener 2 oder 3 Perforationsöffnungen. Es waren vorhanden 5 mal 1 (Nr. 13, 15, 21, 22, 26), 4 mal 2 (8, 14, 19, 33) und 1 mal 3 (Nr. 6). In Fall 26 (3) zeigten sich im Anschluss an ein mit 2 Narben besetztes Divertikel 5 in einer Längsreihe stehende Oeffnungen, die sämmtlich mit einem submucös gelegenen Kanal communiciren. Dieser Kanal ist wohl als ein mehrfach durchgebrochener Senkungsabscess anzusehen.

1) Die Perforationen können einfach sein, wenn die Oesophaguswand oder irgend ein anderes Organ der Brusthöhle perforirt ist.

2) Sie sind combinirte, wenn sie in verschiedene Organe stattgefunden haben, so dass diese mit einander in directer Communication stehen (Oesophagus und Bronchus, oder Oesophagus und Blutgefässe, Pericard etc.). Ein Beispiel für einen acut verlaufenden doppelten Durchbruch siehe in Anhang Nr. 8.

Nach Eternod soll die einfache Perforation häufiger vorkommen, als die combinirte, indem er sich im Allgemeinen über die Perforation folgendermassen ausspricht „*Les perforations sont, pour la plupart, simples, c'est-à-dire qu'elles se dirigent vers un seul Organe* (pag. 61)"; dagegen überwiegen unter den Perforationen des Oesophagus die combinirten über die einfachen. „*Les perforations oesophagiennes sont le plus souvent doubles, et c'est ce qui constitue leur plus grand danger*" (pag. 65). Wir fanden die combinirte Form im Oesophagus bei noch nicht abgelaufenen Fällen ebenfalls häufiger als die einfache. 7 mal combinirte Perforationen (Nr. 6, 8, 9, 13, 15, 21, 22) und 3 mal einfache (Nr. 19, 26, 33). Berücksichtigt man aber die schon abgelaufenen Fälle, so überwiegt die Zahl der einfachen Perforationen bei weitem diejenige der combinirten. Wir haben solche Fälle bei der Besprechung der Divertikel erwähnt (Divertikel mit Narben an der Spitze und die einfachen Narben).

1) Bei den einfachen Perforationen des Oesophagus dringt eine Sonde durch die Oeffnung oft in eine mit schwarzen, bröckligen Massen gefüllte, in der Bifurcation der Trachea gelegene Höhle (Nr. 19, 33) oder in einen Kanal, welcher in einem an der Bifurcation liegenden schiefrig indurirten Lymphdrüsenpacket blind endigt (Nr. 26). Es können mehrere einfache Perforationen von verschiedenen Lymphdrüsen in verschiedenen Organen zugleich vorhanden sein; so communicirte in Nr. 33 eine wallnussgrosse, von schwärzlichröthlichen Massen gefüllte Höhle mit dem Oesophagus, im gleichen Fall steht der r. Hauptbronchus und der linke obere Bronchus je mit einem Packet schiefrig indurirter und bröcklig zerfallener Lymphdrüsen in offener Verbindung. –

Sehr oft findet man Perforationen von Bronchien und vorwiegend an dem Theilungswinkel zweier Aeste,

wo häufig Lymphdrüsen gefunden werden. Auch in diesem Falle führt die Oeffnung in einen von Drüsenresten umgebenen Kanal oder in eine grössere Höhle, ganz wie diess bei den Oesophagusperforationen der Fall ist. Am häufigsten findet die Perforation zwischen zwei Knorpelringen statt; doch können auch letztere mit zerstört sein (Nr. 33).

An den Gefässen der Brusthöhle sind die einfachen Perforationen viel seltener, als bei den Bronchien und dem Oesophagus. Wir haben keine frischen Fälle der Art aufzuweisen, sondern nur abgelaufene. An der Abgangsstelle der Art. pulm. sinist. super. zeigten sich zwei nicht weit von einander liegende Narben, von denen die eine mit einer haselnussgrossen, von breiigen, schwärzlichen Massen und kleinen Concrementen gefüllten Höhle, die andere mit einer schiefrig indurirten Lymphdrüse zusammenhing (Nr. 18). In demselben Fall ist die Vena pulm. infer. dext. an 2 schwarz verfärbten Stellen divertikelartig ausgebuchtet und daneben liegt eine schwarze, eingezogene Partie mit strahligem Grunde. Diese 3 Stellen stehen mit einer schiefrig indurirten Lymphdrüse in inniger Verbindung. In Nr. 15 fand sich in der r. mittleren und oberen Arterie je eine schiefrige Narbe, die mit einer bohnengrossen, schwarze, bröcklige Massen enthaltenden Höhle zusammenhieng. Im Fall 20 zeigt die Ven. cav. sup. eine hanfkorngrosse, schwärzliche Vertiefung (?).

In Nr. 14 erhebt sich da, wo die Art. pulm. mit einer geschrumpften Lymphdrüse adhærent ist, ein etwa bohnengrosser Polyp in das Lumen dieses Gefässes. Das freie, gegen die Lunge hin gerichtete Ende desselben ist mit einer dünnen Lage hyalinen Faserstoffs bedeckt, der Polyp selbst besteht ganz aus vascularisirtem, zellenreichem, zum Theil schwarz pigmentirtem Bindegewebe,

in welches submiliare, aus kleinen Rundzellen, epitheloid- und Riesenzellen zusammengesetzte Knötchen, kleine käsige Herde und Höhlen eingelagert sind. Dieses Gewebe setzt sich durch einen 7 mm. langen Defekt in der Gefässwand (speziell der elastischen media) in die äussersten zellenreichen Schichten der sonst schiefrig indurirten Lymphdrüse direkt fort. Der Defekt in der Media und der Gehalt des Tumors an schwarzem, mit dem der Lymphdrüse übereinstimmenden Pigment lässt sich wohl so erklären, dass die Neubildung erst nach erfolgtem Durchbruch eines Erweichungsherdes und zwar wesentlich von Seite der ulcerirten Lymphdrüse erfolgt sei. Das neugebildete Bindegewebe ist mit submiliaren Tuberkeln und deren regressiven Metamorphosen durchsetzt. [1])

Der Ausgang der einfachen Perforationen ist bei verschiedenen Organen verschieden. Im Oesophagus heilt sie meist mit Bildung eines Divertikels, wobei man den ursprünglichen Process an der Narbe der Spitze des Divertikels erkennt (vide Divertikel). Hieher könnte man die Fälle 26 und 33 rechnen, die wohl schliesslich zur Divertikelbildung geführt hätten, wenn der Process nicht in anderer Weise wäre unterbrochen worden.

Sehr selten erfolgt Heilung mit einfacher Narbe ohne Divertikelbildung.

Zuweilen gesellt sich zu einer einfachen Perforation der Durchbruch eines daneben gelegenen Organes (z. B.

[1]) Die inzwischen erschienenen Untersuchungen von Weigert (Virch. Arch. 88, pag. 307. 1882) enthalten ähnliche Beobachtungen über Beziehung käsiger Lymphdrüsen zu den Lungenvenen. In Weigert's Fällen geht eine tuberculöse Phlebitis der Polypenbildung voraus. Nach Weigert bewirkt der Zerfall solcher tuberkulösen Polypen Ueberschwemmung der Blutmasse mit Tuberkelgift und Generalisation der Tuberkulose.

eines Hauptbronchus), so dass aus der einfachen eine combinirte Perforation entsteht. Letztere führt, wie wir weiter unten sehen werden, häufig den Exitus herbei.

Die Perforationen der Bronchien heilen meist mit Narben; letztere haben wir oft bei unseren Untersuchungen beobachtet, sie aber in unserer fast ausschliesslich den Oesophagus betreffenden Casuistik nur theilweise mitgetheilt (Nr. 9, 14, 15, 18, 21, 22, 33). Im Fall 33 findet man im rechten, unteren Bronchus neben zwei grösseren Oeffnungen noch eine in der Mitte einer schiefrigen Narbe gelegene, kaum wahrnehmbare Fistel, ebenso im linken oberen Bronchus, welche beide fast geheilt sind. — Der Caverneninhalt scheint sich hier wie bei der einfachen Oesophagusperforation gewöhnlich latent zu entleeren. Sehr selten geschieht es, dass bei fortschreitender Eiterung eine Lymphdrüse aus ihrer Verbindung gelöst und bei einer Hustenbewegung in die Luftwege geworfen wird, hier stecken bleibt und den Tod durch Erstickung herbeiführt. Einen solchen Fall theilt Edward [1]) mit, in welchem eine vereiterte Bronchialdrüse in die Trachea gelangte und in der Stimmritze stecken geblieben war, wobei der Tod durch Erstickung erfolgte. Die ca. einen englischen Zoll lange, schwärzliche Drüse gehörte der Gruppe der rechtsseitigen Prætracheobronchialdrüsen an. Dicht oberhalb der Bifurcation fand sich auf dem rechten Umfang der Trachea eine muskatnussgrosse Oeffnung, die zu einer dicht anliegenden Caverne führte. Die Bronchialdrüsen und die Lungen zeigten weder Tuberkulose noch irgend eine andere Affection.

Ausnahmsweise kann aber ein solcher Fall dann zur Heilung gelangen, wenn eine solche dissecirte Lymphdrüse die Luftwege glücklich passirt. Dafür kann ich

[1]) Med. chir. transact. Vol. 37. 1854.

einen Beleg aus der Praxis der Herren Prof. Hagenbach und Dr. Schneider in Basel anführen.

Nr. 34. Im Juni des Jahres 1879 stellte sich bei einem elfjährigen von Jugend auf schwächlichen, jedoch nie ernsthaft erkrankten Knaben (Sigmund M.) ein von trockenem Husten begleitetes Unwohlsein ein. Der Knabe besuchte bis Anfangs September die Schule, zu welcher Zeit er wegen „Schleimfieber" zu Bette gehen musste. Gegen Mitte September diagnostirten die genannten Aerzte eine Pleuropneumonia dextra, die erst gegen Ende Januar 1880 in Heilung übergieng. Am 6. Januar 1880 fühlte Pat. ca. zwei Tage lang anfallsweise eine Beengung der Brust und hatte heftigeren, trockenen Husten als derselbe bis dahin war. Nach zwei Tagen warf Pat. unter Erstickungserscheinungen neben Eiter einen grösseren festeren Körper aus; darnach verschwand sowohl der Husten als die seit zwei Tagen den Pat. quälende Beengung vollständig und erholte sich derselbe allmählig.

Der ausgeworfene gelblichweisse ziemlich glatte Körper ist von mittlerer Consistenz und besitzt eine Länge von 13, eine Breite von 12 und eine Dicke von 8 mm. Der Durchschnitt ist gelblichweiss, nur eine hanfkorngrosse an der Oberfläche gelegene Stelle erscheint röthlich. Die mikroskopische Untersuchung ergab an den gelblichen, käsigen Stellen eine undeutlich kleinzellige Struktur, nur hin und wieder lassen sich deutliche mit Fetttröpfchen besetzte Rundzellen isoliren. Die röthliche Partie zeigt wohlerhaltene Lymphkörperchen mit eingestreuten Riesenzellen, blutkörperchenhaltige Gefässe und ein etwas verdicktes Reticulum; keine Spur von Pigment in der Drüse. An der Oberfläche keine Drüsenkapsel nachweisbar. Sonach handelt es sich um eine hyperplastische grösstentheils verkäste Lymphdrüse (scrophulöses Lymphom) die durch eitrige Periadenitis in toto (zugleich mit einem noch lebenden Theile) dissecirt und durch Perforation in Bronchus und Trachea entfernt wurde.

Am 9. Februar 1882 erkundigte ich mich nach der Gesundheit des Knaben; dieser sei seit damals gesund und soll nicht mehr an Husten gelitten haben. Die Untersuchung der Lungen ergab vollkommen negatives Resultat. — Pat. ist für sein Alter ein wenig im Wachsthum zurückgeblieben und mässig genährt. Keine Lymphdrüsen-Anschwellung am Halse, in der Axilla etc. nachweisbar.

Einfache Perforation der Pleura und des Pericardium haben wir nicht beobachtet. Nach Eternod kommt Perforation in das Pericard sicher vor, hingegen soll Perforation der Pleura zweifelhaft sein (pag. 62).

2) Bei den combinirten Perforationen findet sich meist ein aus einer Lymphdrüse hervorgegangener Jaucheherd, welcher zugleich mit zwei oder mehreren Brustorganen in Communication steht. Wir fanden solche Herde relativ häufig unter dem rechten Hauptbronchus, von welchen aus eine Sonde sowohl in den Oesophagus, als auch in den rechten Hauptbronchus sich führen lässt (Nr. 21, 22). Der rechte Unter- und Mittelbronchus waren je einmal neben dem Oesophagus perforirt (Nr. 15, 21).

Zuweilen führt die durch eine Oesophagusperforation eingeleitete Verjauchung der Drüsen zu Gangrän der anliegenden Lunge und consecutiv zu Perforation in die Brusthöhle (Nr. 6, 19). Auch gleichzeitige Perforation mehrerer von einander unabhängiger Drüsen nach verschiedenen Organen hin wird zuweilen beobachtet (vgl. Nr. 22).

Für die Entstehung von Lungengangrän ist indessen die Betheiligung des Oesophagus nicht unbedingt nothwendig. Auch eine einfache, durch Vereiterung schiefriger Drüsen bedingte Perforation eines Bronchus kann zu Gangrän des benachbarten Lungengewebes und nachträglicher jauchiger Pleuritis durch Perforation der Pleura pulm. führen (Nr. 9). In solchen Fällen wird die Verjauchung der pigmentirten Lymphdrüsen von den Luftwegen eingeleitet. [1])

[1]) So erklärt sich auch der von Schütz beschriebene Fall (vgl. oben pag. 9). Er führt selbst an, dass „die Oeffnungen des rechten Hauptbronchus zu einer grossen buchtigen, mit necrotischen Gewebsmassen und jauchiger Flüssigkeit erfüllten Höhlung führen“ und dass „die benachbarten Lymphdrüsen stark pigmentirt sind.“

Was die combinirte Perforation des Pericards anbelangt, so ist uns kein solcher Fall vorgekommen; hingegen zeigt das Pericard, worauf schon Zenker aufmerksam gemacht hat (pag. 117), häufig entzündliche Veränderungen, die wahrscheinlich durch Fortpflanzung des Reizes von der Nachbarschaft herbeigeführt wurde (Nr. 6, 19). Jedoch kommen in seltenen Fällen wirkliche Perforationen des Pericards vor. Zahn berichtet einen Fall, wo zugleich Perforation der Speiseröhre und des Pericards vorhanden ist in Folge einer vereiterten Lymphdrüse (pag. 198).

Zu den combinirten Perforationen würden endlich gleichzeitige Eröffnung des Oesophagus und Bronchus einerseits, der Aorta oder anderer Gefässe anderseits zu rechnen sein, wofür die acute im Anhang (Nr. 8) mitgetheilte Lymphdrüsenvereiterung einen Beleg giebt und Nr. 13. (?)

Fragen wir nach dem Ursprung dieser Processe, so lassen schon der Sitz der Höhle und die mehr oder weniger kenntlichen Lymphdrüsenreste auf den Ausgang von einer Lympfdrüse schliessen. Die jauchige Beschaffenheit des Herdes jedoch ist etwas Accidentelles, das nur unter bestimmten Bedingungen sich einstellen kann. Meist tragen wohl daran die Schuld Speisereste, die durch die Lymphdrüsen-Oesophagusfistel den Weg in den mediastinalen Hohlraum gefunden haben, und hier in faulige Zersetzung übergegangen sind; sie bedingen den um sich greifenden jauchigen Zerfall der Cavernenwände und ihrer Nachbartheile. Seltener gelangen Fäulnisserreger durch die Luftwege bei Lymphdrüsen-Bronchialfisteln in die Caverne.

Ausgang.

Die combinirten Perforationen sind fast immer gefährliche, häufig letal auslaufende Erscheinungen:

a) Es entwickelt sich zuweilen, wohl durch Aspiration von jauchigem Caverneninhalt in die Luftwege, putride Bronchitis mit anschliessender Gangræna pulmonis (Nr. 15), die selbst wieder zu Perforation der Pleura und Pyopneumothorax führen kann (Nr. 9, 19, 21, 22).

b) Der brandige Zerfall greift von der Lymphdrüse direct auf die anliegende Lunge über, führt zu Lungengangræn und consecutivem Pyopneumothorax (Nr. 6).

c) Durch Arrosion von Gefässen können tödtliche Blutungen entstehen (Nr. 8).

d) Der Tod erfolgt durch einen metastatischen Gehirnabscess, wie aus Fall 13 hervorgeht, wo neben der Perforation des Oesophagus und dem mit letzterm in offener Communication stehenden Jaucheherde ein umfänglicher Gangrænherd im rechten Stirnlappen vorhanden war. Trotzdem wir eine arrodirte Vene in dem primären Herd nicht nachweisen konnten, scheint die embolische Entstehung des Gehirnabscesses keinem Zweifel unterworfen zu sein. Ich erinnere an den von Virchow[1]) beschriebenen Fall, wo der primäre Brandherd in der rechten Lunge sass und von da einen secundären, ebenfalls gangrænösen Process im Gehirn veranlasst hat.

Die Beobachtung betrifft ein an melancholia religiosa mit tobsüchtigen Ausbrüchen leidendes 21jähriges weibliches Individuum. „Nach diesem Befunde, schreibt Virchow, möchte es kaum zweifelhaft sein, dass die Herde in der Lunge, vielleicht in Folge der künstlichen Ernährungsweise, also artificiell, primär entstanden sind und dass dann kleine Bröckel aus den gleichfalls der

[1]) Virch. Arch. Bd. V. p. 275.

Zerstörung verfallenen Lungenvenen losgerissen wurden und durch das linke Herz und die Kopfarterien in die Arterie der Hirnhäute gelangten, wo sie sich einkeilten und den brandigen Process fortpflanzten.“

Fassen wir somit Alles über die Perforation Gesagte kurz zusammen, so gehen die einfachen Perforationen sowohl des Oesophagus, als der Bronchien meist in Heilung über, indem als Endprodukte Narben oder Divertikel (mit oder ohne Narben) auftreten. Diese Fälle sind deshalb fast immer gefahrlos, nur ausnahmsweise kommt es bei Expectoration grosser Lymphdrüsensegmente zu bedrohlichen Erscheinungen (oben pag. 60, 61). Die meisten Fälle verlaufen intra vitam latent, aber auch bei der Section werden sie übersehen, wenn nicht speziell auf den Zustand des Oesophagus und der Bronchien geachtet wird.

Die combinirten Perforationen gehen dagegen häufig letal aus. Sie rufen je nach dem Sitz der afficirten Drüse, je nach der Ausdehnung und Richtung, die der Process genommen hat, sehr verschiedene klinische Bilder hervor, dürften kaum je mit Sicherheit zu diagnosticiren sein, und werden erst durch eine genaue Section als Ausgangspunkt mannigfacher und schwerer Veränderungen der Lungen, Pleuren, Gefässe und des Gehirns erkannt.

Anhang.

1. Scharlach. Nr. 8.

a) Krankheitsgeschichte. Diese stammt aus dem hiesigen Kinderspital und wurde uns bereitwilligst von Herrn Prof. Hagenbach zur Verfügung gestellt.

Das betreffende Kind erkrankte am 7. Mai 1877 mit Erbrechen; am 8. Mai Morgens wurde von den Angehörigen des Patienten Röthe vorn am Hals bemerkt; Pat. klagte über Halsschmerzen. Im Verlauf des Nachmittags wurde er in das hiesige Kinderspital gebracht, wo neben diesen subjectiven Erscheinungen eine starke angina tonsillaris ohne Belag, gute Ernährung und kräftiger Puls constatirt wird (Temp. 40,0°).

Am 9. Mai steigt die Temp. trotz des Verabreichens von 2,5 gm. Natr. salicyl. noch höher M. 39°, Ab. 40,6°; die ganze Körperoberfläche geröthet; Diphtheritischer Belag auf den Tonsillen; in der Nacht Delirien.

Am 10. Mai trat Bewusstlosigkeit ein; Eiweiss im Urin. Temp. immer noch hoch, dennoch wird eine künstliche Remission von 0,5° erzielt. Puls wechselnd, meist kräftig.

Am 14. Mai verschwand die Diphtheritis ganz; dagegen die Schwellung der Tonsillen blieb; Fieber hoch; während der Nacht hat das Kind delirirt.

Am 15. Mai die höchste Temp. 39°. Eiweissgehalt im Urin geringer; links Otorrhœ.

Am 16. Mai Fieber bedeutend abgenommen; allgemeiner Zustand wenig besser; Puls kräftig; Abschuppung im Gesicht.

Am 17. Mai Temp. Morg. 37,5°, Ab. 40°. Pat. im ganzen ruhig; Bewusstsein klar. Zu beiden Seiten des Unterkiefers auf Druck schmerzhafte Drüsenanschwellung. Stinkender Ausfluss aus dem Ohr.

Am 18. Mai Temp. Morg. 38°, Ab. 40°. Urin ohne Eiweiss.

Am 21. Mai. In den letzten 2 Tagen Fieber zwischen 39° und 40°. Heute tritt auch rechts Otorrhœ ein.

Am 22. Mai Temp. Morg. 38°, Ab. 40,3°. Nachdem Pat. den Tag über noch verhältnissmässig sich gut befand, collabirt er plötzlich Abends 9 Uhr und bricht circa zwei esslöffelvoll hellrothes Blut; Puls nicht fühlbar; Herzaction sehr schwach; nach 10 Minuten folgt der Tod.

b) Sectionsbericht und Beschreibung des Präparates.

Nr. 8. S. 126. 1877. Emil H. 4 Jahre.

Abgelaufene Scarlatina. Perforation der Aort. thorac. in den Oesophagus. Hyperplasie der Cervicaldrüsen; Vereiterung einer Mediastinaldrüse, keine Verkäsung.

Lungen normal. Auf der Pleura des rechten unteren Lappens Fibrin-Auflagerung.

Der Oesophagus ist in einer Ausdehnung von 9 cm. bis zur Cardia diffus geröthet und geschwürig; die Basis des Geschwüres uneben, greift zum Theil bis in die Submucosa hinein. Auf dieser gürtelförmigen Geschwürsfläche 4 cm. oberhalb der Cordia findet sich in der vorderen Wand des Oesophagus links ein stark erbsengrosses, rundes Loch mit unregelmässigen Rändern und dicht daneben eine zweite hanfkorngrosse Oeffnung, welche beide in einen wallnussgrossen Sack zwischen Oesophagus und Aort. thorac. führen; der Sack ist theilweise mit Blutgerinseln gefüllt, seine Wand rauh. Die mikroskopische Untersuchung der letzteren ergiebt noch Reste von Lymphdrüsensubstanz. Auf der hinteren Wand dieser Höhle findet sich ein für eine feine Sonde durchgängiges, durch einen frischen Thrombus verstopftes Loch, welches in den rechten vorderen Umfang der Aort. descend. führt; die Ränder der Oeffnung sind unregelmässig, zackig, die nächste Umgebung der Perforationsstelle ist normal. — Die Lymphdrüsen an der Bifurcation der Trachea stark haselnussgross; ihre Substanz sehr weich, weissröthlich (medulläre Schwellung).

c) Epikrise.

Die Sektion klärte in unerwarteter Weise über die Quelle der terminalen Blutung auf, indem sie einen in den Oesophagus führenden Durchbruch der Aorta thoracica nachwies. Dass aber nicht ein directer Durchbruch stattfand, sondern eine Lymphdrüse das intermediäre Glied ab-

gab, geht aus der zwischen den 2 perforirten Organen eingeschobenen Höhle hervor, deren Wand noch lymphatische Struktur erkennen liess. Von Fremdkörper, Anthracosis, Scrophulosis, kann in diesem Falle keine Rede sein, da sich hiefür nicht der leiseste Anhalt bei der Section ergab. Wahrscheinlich wird ein acuter, mit der Scharlachdyphtheritis zusammenhängender Lymphdrüsenabcess, der nach zwei Richtungen durchbrach und so das tödtliche Ende herbeiführte, anzunehmen sein. Unklar bleibt bloss die Bedeutung des ringförmigen Oesophagusgeschwüres; unmöglich kann ein so bedeutender Substanzverlust etwa erst durch die Fistelbildung selbst bedingt sein, da die Schleimhaut um die Fistel gewöhnlich keine nennenswerthe Veränderung zeigt (Nr. 13, 14, 15, 19, 21, 22, 26). Nur bei einem Fall weist sie einen linsengrossen Defect auf. Es bleibt kaum etwas Anderes als eine anomale Localisation der Diphtheritis im unteren Theil des Oesophagus anzunehmen, welche zur Geschwürsbildung und in Zusammenhang damit zu der Eiterung in der benachbarten Lymphdrüse Veranlassung gab.

2. Besondere Formen von Oesophagusdivertikeln.

a) Nr. 1. S. 5. 1872. Marie F. 83 J.

Marasmus senilis. — Divertikel des Oesophagus.

Zunge, Pharynx normal. Beim Eröffnen des Oesophagus entleert sich viel, mit groben Bröckeln vermischter, breiiger Inhalt. 8,5 cm. oberhalb der Cardia befindet sich in der vorderen Wand der Speiseröhre, mehr nach rechts hin ein klein apfelgrosses Divertikel mit weiter, längsovaler Eingangsöffnung, die im langen Durchmesser 3,5, im queren 1,1 cm. misst. Das Divertikel selbst besitzt eine Tiefe von 5,5 cm. und einen Querdurchmesser von 6 cm. (vid. Fig. B.). In diesen Sack setzt sich die normale Schleimhaut der Speiseröhre fort, wobei sie an der oberen und unteren Eintrittsstelle feine Fältchen bildet. Die Auskleidung des Divertikels ist gelblichweiss, wie die der übrigen Oesophagusschleimhaut gefärbt und zeigt hanfkorn- bis erbsen-

grosse, rundliche, nur die Schleimhaut betreffende Substanzverluste. Auf der Aussenfläche des Divertikels treten vereinzelte Streifen hervor, welche sich in verschiedenen Richtungen kreuzen. Die Muskulatur der Speiseröhre weicht an der Eingangsöffnung auseinander, das Divertikel ist dünnwandig und durchschimmernd. Ein Zusammenhang mit einer Lymphdrüse ist nicht nachweisbar. Während der Oesophagus am oberen Ende 3,5 cm. im Umfang misst, erweitert sich derselbe gegen das Divertikel zu allmählig und besitzt dicht oberhalb des Sackes eine Ausdehnung von 8 cm. und verengt sich bis zur Cardia auf 3,3 cm. Ueber die innere Oberfläche des Oesophagus sind hanfgrosse Verschwärungen zerstreut. Dicht oberhalb der Cardia ein frankenstückgrosser Schleimhautverlust. — Die mikroskopische Untersuchung des Divertikels ergibt den vollständigen Mangel von Muskelelementen; die Wand besteht aus der mit deutlichen Papillen ausgestatteten Schleimhaut, Epithel ist nicht vorhanden. Unter der Schleimhaut folgt eine aus longitudinalen und querverlaufenden, mit feinen elastischen Elementen gemischte Bindegewebsschicht, welche nach aussen in ein weitläufiges, mit starken elastischen Fasern durchsetztes Maschenwerk von Bindegewebe übergeht. Nirgends Pigment nachweisbar.[1])

b) Nr. 5. S. 178. 1875. Margaretha F. 66 J. Pfründerin.

Schrumpfnieren, Hydrops; Anthrakosis, periadenitis fibrosa der Lymphdrüsen der Brusthöhle. Multiple Divertikel des Oesophagus.

3,5 cm. oberhalb der Cardia befindet sich an dem vorderen rechten Umfang des Oesophagus eine 4 cm. lange und 1,5 cm. weite Eingangsöffnung, die zu einem 4 cm. im Tiefen- und 7 cm. im Breitendurchmesser betragenden Divertikel führt. Seine grösste Ausdehnung besitzt dieses hinter der Eingangsöffnung, während sein blindes Ende zeltförmig zugespitzt ist. Die innere Oberfläche der Ausbuchtung zeigt mit Ausnahme einzelner schüsselförmiger, hanfkorngrosser Geschwüre keine Abnormität; ebenso ist die Schleimhaut des Oesophagus normal. Das Divertikel steht horizontal und ist an seiner Spitze fest mit der rechten Lunge verwachsen, ebenso mit einem daneben gelegenen, theils schiefrigen, theils kalkigen Körper (Lymphdrüse). In einiger Entfernung findet sich noch eine zweite, schiefrig indurirte Lymphdrüse. Die Wandung des Divertikels besteht aus der Schleimhaut des Oesophagus und

[1]) Eine Krankengeschichte existirt von diesem Fall nicht.

dem pericœsophagealen, schwielig verdickten Bindegewebe; die Muskelschichten lassen sich nur an der Basis des Divertikels erkennen. Der Oesophagus ist oberhalb des Divertikels erweitert (5,8 cm. gegen den unterhalb des Divertikels), seine Muskulatur (4 mm. oberhalb und 3 mm. unterhalb des Divertikels) hypertrophisch.

1 cm. oberhalb des Divertikels findet sich in dem vorderen rechten Umfang des Oesophagus eine 2 cm. tiefe Ausbuchtung. Die Wandung derselben besteht wie die des ersten Divertikels aus Schleimhaut und pericœsophagealem Bindegewebe; die Eingangsöffnung misst 1 cm. im Durchmesser. Die Spitze des Divertikels ist nach unten und rechts gerichtet und hängt ebenfalls mit der rechten Lunge zusammen.

1,8 cm. oberhalb des letzteren Divertikels zeigt sich eine dritte zeltförmige Ausbuchtung von der Grösse einer Erbse, deren Spitze innen eine strahlige, schwarze Stelle aufweisst. Muskulatur fehlt am Divertikel. Entsprechend der Narbe ist das Divertikel mit einem Bronchus verwachsen, dessen Schleimhaut ebenfalls eine schwarz pigmentirte Narbe zeigt. Das peribronchiale und pericœsophageale Bindegewebe daselbst ist sehr derb und pigmentirt. Beim Einschneiden findet sich eine erbsengrosse, schiefrige, theilweise verkalkte Drüse. Der Querdurchmesser der Oesophaguswand oberhalb des Divertikels misst 6 cm.[1])

[1]) In der vorhandenen Krankengeschichte ist von Oesophagus-Beschwerden nichts angegeben.

Erklärung der Tafel.

Sämmtliche Figuren in natürlicher Grösse A und A1. zu Fall 23. — A Oesophagus von hinten eröffnet mit Eingang zu einem zeltförmigen Divertikel.

A1. Oesophagus von der rechten Seite gesehen; der zeltförmige Divertikel mit einer rechtsseitigen Lymphdrüse verwachsen.

B zu Fall 1. — Oesophagus von hinten eröffnet. Ungewöhnlich grosses Divertikel am unteren Theil des Oesophagus. Zahlreiche kleine und ein grosser Substanzverlust der Schleimhaut; a. Cardia.

C zu Fall 5. — Oesophagus von vorn eröffnet; mit den Eingangsöffnungen dreier verschiedenen grossen Divertikel; bei b das blinde Ende des grossen Divertikels sichtbar. a Cardia.

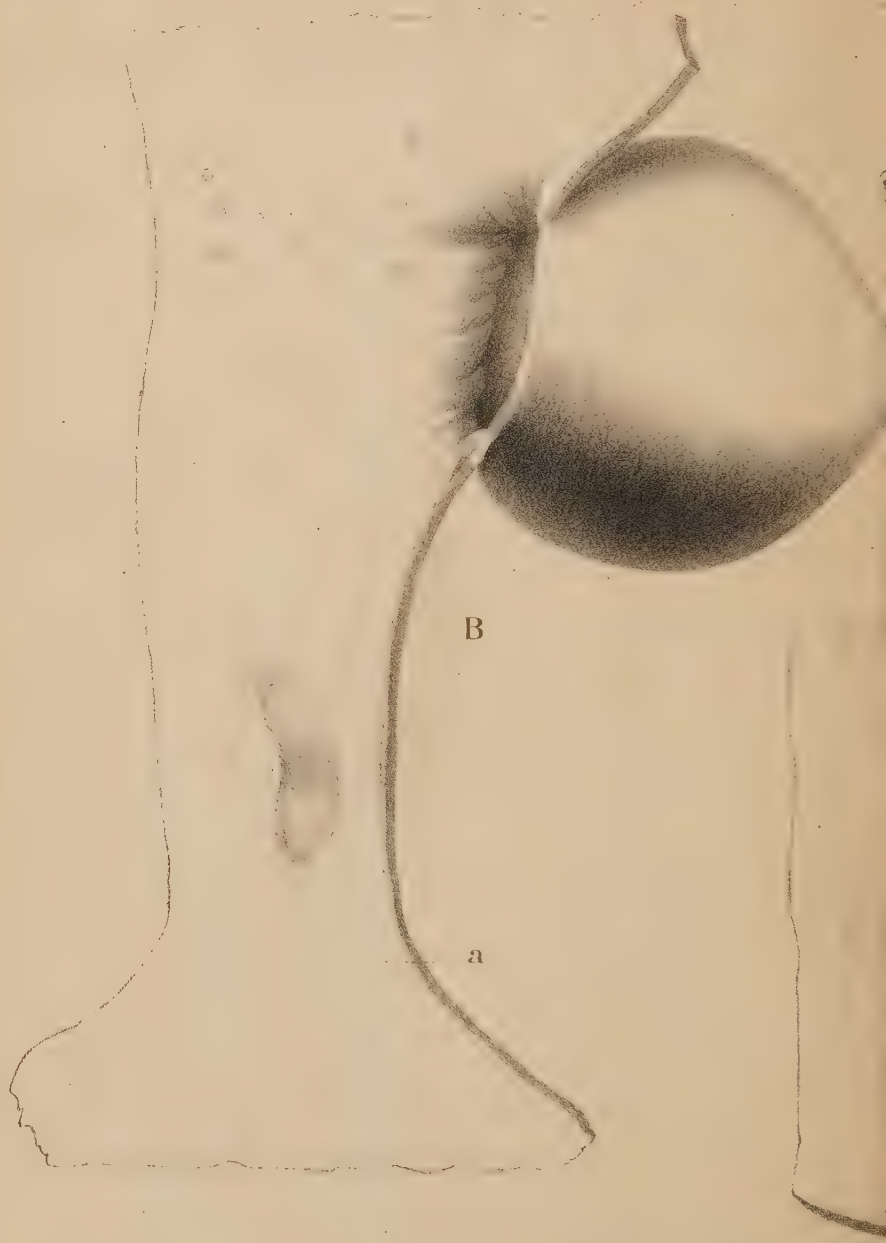
B
a

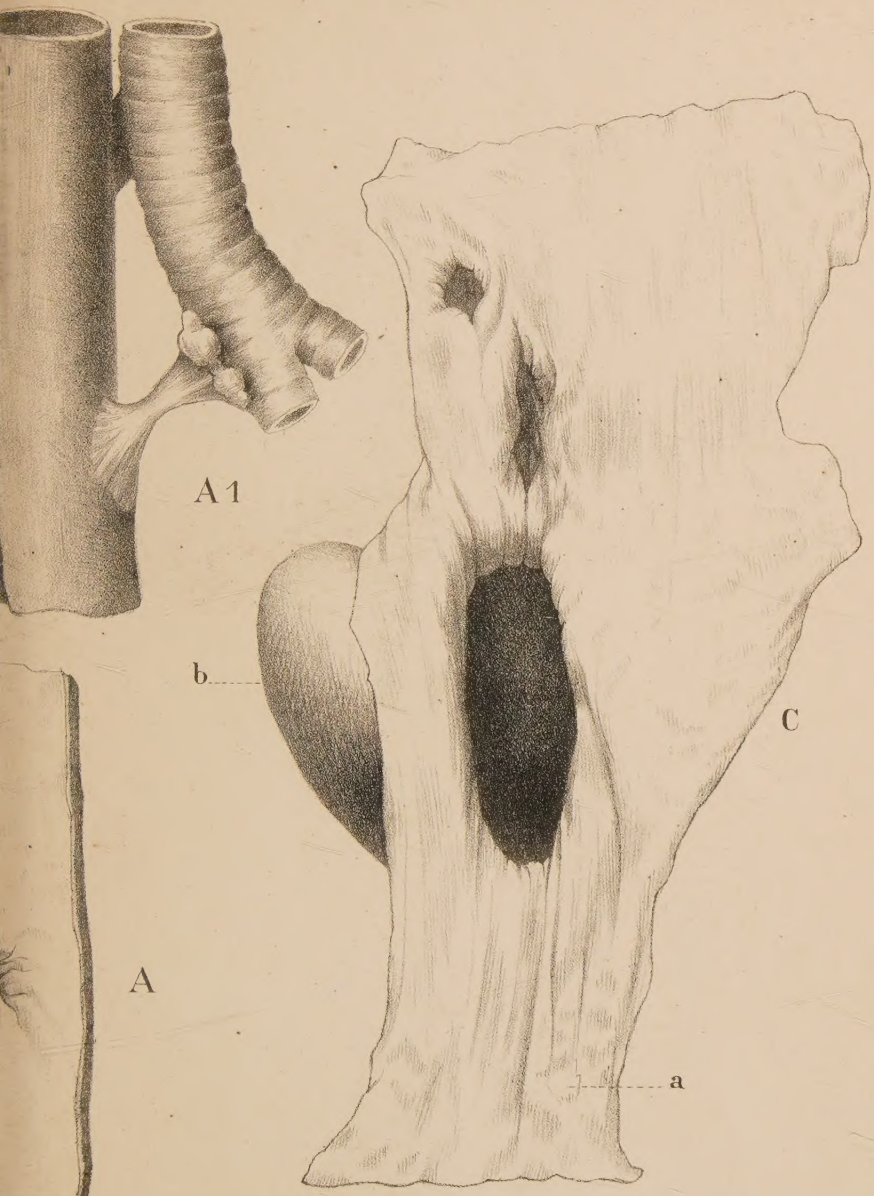

Lith. G. Wolf, Basel.